Information für Ärzte

RVZ

Radiologisches Versorgungszentrum Ostwestfalen

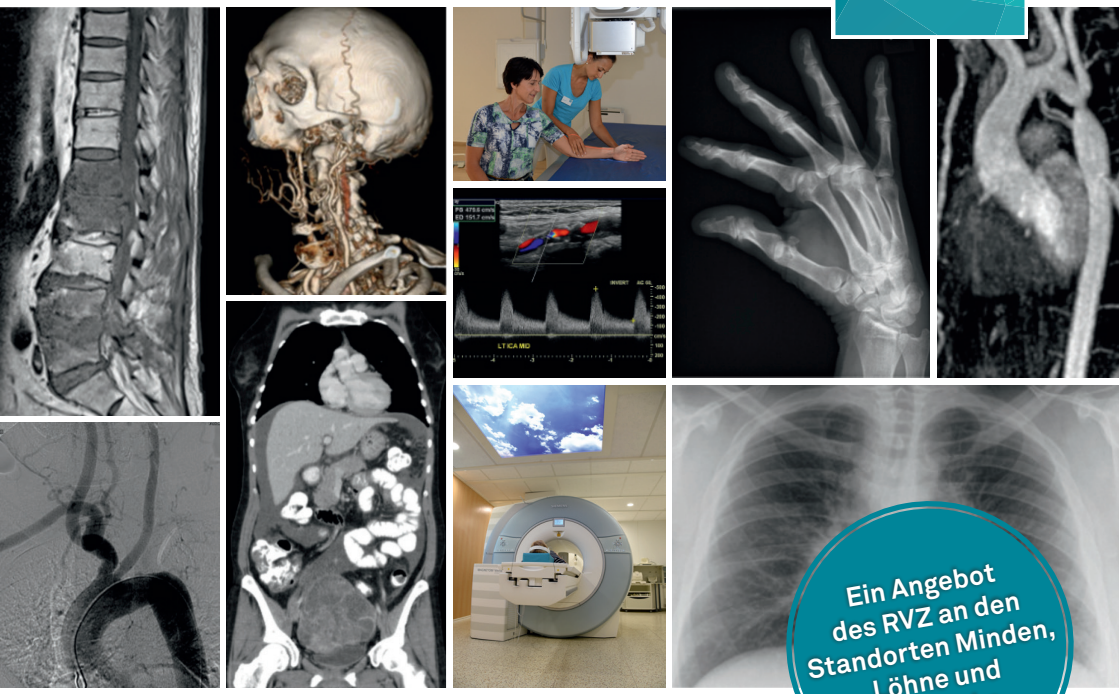

Ein Angebot des RVZ an den Standorten Minden, Löhne und Lübbecke

DIAGNOSTISCHE RADIOLOGIE

- Magnetresonanztomographie (MRT)
- Computertomographie (CT)
- Röntgen
- Durchleuchtung (DL)
- Knochendichtemessung (DEXA)
- Sonographie (Ultraschall)
- Mammadiagnostik
- Invasive Diagnostik
- Digitale Subtraktionsangiographie (DSA)

Sehr geehrte Frau Kollegin, sehr geehrter Herr Kollege,

die diagnostische Radiologie ist eine der Hauptaufgaben des RVZ. Ihr Ziel ist die Erstellung von Bild- und Funktionsdaten eines Patienten, um medizinisch relevante Informationen über Beschwerden und Erkrankungen zu erhalten.

Im Vordergrund stehen das Instrumentarium, also die diversen Modalitäten und ihre Geräte, mit denen diese Bilder erstellt werden, ihre souveräne technische Nutzung, die medizinisch kompetente und saubere Analyse, die Bewertung der gewonnenen Information für den Patienten und seine Behandler.

Nicht zuletzt ist die radiologische Diagnostik eine in großen Fallzahlen pro Tag anfallende und trotzdem sehr differenzierte Dienstleistung, die von fast allen sehr unterschiedlichen medizinischen Fachgebieten angefragt wird. Dabei gilt es die Gleichzeitigkeit von hohem Durchsatz, hoher Qualität und breitem Untersuchungsportfolio zu gewährleisten:

- Täglich um die 400 Untersuchungen
- Organisation nach SOP (Standard operating procedures)
- Mehr als 500 verschiedene Untersuchungsverfahren

Die nächsten Seiten geben einen Überblick über das Angebot an diagnostischer Radiologie im RVZ. An unseren drei Standorten arbeiten 15 Fachärzte und ca. 150 Mitarbeiter (MFA, MTRA, Medizinphysik-Experten, Verwaltungsangestellte).

Gerne können Sie bei Fragen oder Anregungen unsere Kontaktmöglichkeiten nutzen, insbesondere auch den Arzt-zu-Arzt-Kontakt unter 0571 8895-500.

Mit herzlichen kollegialen Grüßen

Dr. med. Thomas Geibel
Ärztlicher Leiter

Zur Webseite
„Diagnostische Radiologie“
auf www.rvz.de

Standorte und Leistungen

Zur Webseite „Standorte“ auf www.rvz.de

MINDEN
Ringstraße 44, 32427 Minden

Angebotene Leistungen:
- Diagnostische Radiologie (MRT, CT, Röntgen, Angio/Durchleuchtung, DEXA, Ultraschall, Mammographie)
- Interventionelle Radiologie
- Nuklearmedizin
- Strahlentherapie
- Kompetenzzentrum Brustdiagnostik
- Kompetenzzentrum Gefäßmedizin
- Tagesklinik

LÖHNE
Koblenzer Straße 20a, 32584 Löhne

Angebotene Leistungen:
- Diagnostische Radiologie (MRT, CT, Röntgen, Durchleuchtung, Ultraschall)
- Nuklearmedizin

LÜBBECKE
Virchowstraße 65 (im KH), 32312 Lübbecke

Angebotene Leistungen:
- Diagnostische Radiologie (MRT, CT, Röntgen, Ultraschall)
- Kompetenzzentrum Gefäßmedizin

Allgemeine Informationen

Radiologische Leistungen werden bei GKV-Patienten nur aufgrund einer **Überweisung** erbracht.

Die **Indikation** ist grundsätzlich von einem Arzt mit Fachkunde zu prüfen. Die Rechtsgrundlage bei strahlungsbasierten Untersuchungen ist die notwendige „Rechtfertigende Indikation“ (§ 119 Strahlenschutzverordnung, § 83 (3) Strahlenschutzgesetz). Bei allen anderen Untersuchungen ist es die geforderte „ärztliche Sorgfaltspflicht“ (§ 630a BGB).

Im Rahmen seiner „ärztlichen Sorgfaltspflicht“ ist der Radiologe angehalten, in Abwägung von klinischer Fragestellung, Aussagekraft der Untersuchung und Belastung für den Patienten über die Untersuchungsmethode zu entscheiden. Es ist erforderlich, dass der Überweiser die **klinische Fragestellung** auf der Überweisung notiert.

Voruntersuchungen und klinische Informationen müssen aktiv in den radiologischen Ablauf bei Indikationsstellung und Befundung einbezogen und dokumentiert werden.

Für alle radiologischen Leistungen steht für die **vertragsärztliche Versorgung** ein **festgesetztes Honorarvolumen** zur Verfügung. Zusätzliche Leistungen erhöhen somit das Volumen nicht, vielmehr wird durch die KV die Zuteilung quotiert.

Für radiologische Untersuchungen gilt eine gesetzliche **Dokumentations- und Aufbewahrungspflicht**. Die Aufbewahrungspflicht beträgt für radiologische Untersuchungen bei Erwachsenen 10 Jahre, für strahlentherapeutische Behandlungen sowie Untersuchungen für Berufsgenossenschaften 30 Jahre

Untersuchungsbilder werden grundsätzlich **digital erzeugt und gespeichert**. In den Schnittbildverfahren MRT und CT fallen viele hundert Bilder an (MRT Knie ca. 80 - 100; CT Thorax ca. 500; CT Angiographie ca. 1000, ...), die zusätzlich sekundär verarbeitet werden müssen. Zur Bearbeitung und Befundung dieses enormen Datenvolumens werden Workstations mit entsprechenden Computeranwendungen (Cinemode, 3D-Darstellung, MPR, MIP, Volumerendering, Dynamikmessungen etc.) benötigt.

Die Auswertungen radiologischer Untersuchungen sind daher sehr komplex und brauchen angemessene Zeit und Aufmerksamkeit. **Sofort- und Kurz-Befunde** sind somit nur in notwendigen Fällen möglich.

Die Vielzahl unserer Fachärzte ermöglicht es, **interne Spezialisierungen** zu etablieren, sodass die Möglichkeit der internen Konsultation besteht. Viele Befundungen erfolgen grundsätzlich im **Vier-Augen Prinzip**.

Ein **Gespräch mit dem Patienten** dient dem Radiologen im Wesentlichen zur Erfragung von Anamnese- und Beschwerdedaten, um seine Untersuchung und Befundung zu optimieren. Das Ergebnis der Untersuchung wird meist vom überweisenden Arzt mit seinem Patienten besprochen.

Es erfolgt ein **schriftlicher Bericht** über Befund und Beurteilung an den Überweiser, auf Wunsch des Patienten auch an ihn selbst oder andere Behandler. Die Bilder werden dem Patienten nach der Untersuchung auf einer CD mitgegeben.

Überblick der angebotenen diagnostischen Leistungen

Magnetresonanztomographie (MRT)

- 6 Geräte verteilt auf 3 Standorte, ein 3-Tesla-Gerät in Minden; Alle Standorte sind mit Geräten mit kurzen und weiten Tunneln ausgestattet.
- Spezialuntersuchungen: MR-Mammographie, MR-Prostata, MR-Angiographie, MR-CP, direkte MR-Arthrographie, Diffusionsdarstellung, Perfusionsuntersuchungen, MR-Sellink, MR-Defäkographie

Computertomographie (CT)

- 40- und 64-zeilig in Minden und Löhne
- Alle Geräte sind mit iterativer Rekonstruktion (daher strahlensparend) und Programmen zur Metallartefaktreduktion ausgestattet.
- KM-Einsparungsmodus für Patienten mit Niereninsuffizienz
- Alle CT-Verfahren aller Körperregionen

Direkt-digitales Röntgen

- Dosiseinsparung und Bildqualitätsgarantie
- Ganzkörperaufnahmen am Standort Lübbecke

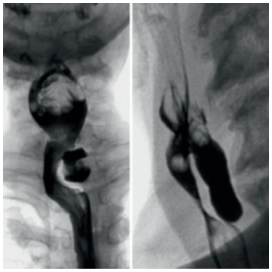

Digitale Durchleuchtung (DL)

Gezielte Punktionen, Cinescopie des Schluckaktes, DL Speiseröhre, DL Magen, Dünndarm, Dickdarm, Fisteldarstellungen

Zur Webseite
„Diagnostische Radiologie“
auf www.rvz.de

Knochendichtemessung (DEXA)

- Nach DVO (Dachverband Osteologie e.V.)
- DEXA = Dual Energy X-ray Absorptiometry (Dualenergie-Röntgenabsorptiometrie)

Sonographie (Ultraschall)

- 7 Ultraschallgeräte verteilt auf 3 Standorte
- Einzelne Geräte spezialisiert konfiguriert für Schilddrüsen-, Mamma- und Gefäßdiagnostik
- High-End-Geräte mit Share-Wave-Elastographie und Farbkodierter Duplexsonographie (FKDS)

Mammadiagnostik

Das gesamte Spektrum der Mammadiagnostik wird angeboten: Direkt-digitale Vollfeld-Mammographie für alle Brustgrößen, Galaktographie, Tomosynthese, ultraschallgesteuerte Biopsien, Vakuumstanzbiopsien gesteuert durch Tomosynthese, Stereotaxie, MR-Mammographien

Invasive Diagnostik

Myelographien, Arthrographien, Tränengangsdarstellungen, Speicheldrüsendarstellungen, ...

Digitale Subtraktionsangiographie (DSA)

Feinnadelangiographien, Katheterangiographien, Phlebographien, Angiographien mit jodhaltigem Kontrastmittel und mit CO_2

Magnetresonanztomographie (MRT)

Zur Webseite „MRT“ auf www.rvz.de

Prinzip

Protonendichtebilder, erzeugt durch die Schwingung der Magnetachsen von deren Wasserstoffatomkernen (der Kernspin) in einem von außen angelegten Magnetfeld (Stärke 1,5 - 3,0 Tesla), wenn man sie durch Radiowellen im UKW-Bereich anregt (Resonanz).
Die Schwingungen werden durch körpernahe Antennen (Spulen) abgehorcht, die empfangenen Signale zu Schnittbildern (Tomogramme) verarbeitet. Je höher das Magnetfeld, je besser die Antennentechnik, desto deutlicher das Signal, desto besser die Bilder.

Vorteile

- Keine Röntgenstrahlung
- Durch geschickte Signalanalyse können verschiedene Protoneneigenschaften in T1-, T2-, T2*-diffusionsgewichteten Bildern dargestellt werden. Diese haben biologisch-physiologisch unterschiedliche Aussagekraft.
- Hohe Kontraste zwischen verschiedenen Weichteilgeweben
- Fast alle Organstrukturen lassen sich mittels Kernspintomographie abbilden. Mittlerweile sind die Hälfte aller Bildgebungen im RVZ Kernspintomographien.
- Durch Einsatz von einem MR-Kontrastmittel können Blut-Hirn-Schrankenstörungen, Hyperämien, Gefäße u.v.a.m. abgegrenzt werden.
- Kaum Einschränkungen der Indikation zur Kontrastmittelgabe

Einschränkungen

- Untersuchungszeit 10 - 15 Min., u.U. bei Spezialfragestellung bis 30 Min.
- Anfällig auf Bewegung des Patienten wie Husten, Atmung, Darmbewegung, Augenbewegung, Unruhe
- Laute Klopfgeräusche, die manche Patienten stören
- Trotz 70 cm Tunneldurchmesser empfinden einige wenige Patienten Platzangst.

Kontraindikationen

- Die meisten Herzschrittmacher und Defibrillatoren, LVAD-Systeme
- Cochlea-Implantate, implantierte Insulinpumpen, bestimmte Ventrikelshunts
- Neurostimulatoren (TENS), Schwellkörperimplantate, Blasenschrittmacher
- Metallsplitter in kritischer Lokalisation: im Auge, im Gehirn, intrathorakal bzw. gefäßnah
- Magnetisch fixierter Zahnersatz

Keine Kontraindikationen

- Event-Recorder: Sie sollten jedoch vor dem Scan vom Kardiologen ausgelesen werden, da eine Löschung gespeicherter Daten nicht auszuschließen ist. Eine Bestätigung vom Kardiologen sowie der Gerätepass sind mitzubringen.
- Herzklappenprothesen (bis auf die ganz frühen Devices)
- Intravaskuläre Stents (nur in den ersten 3 Tagen nach Einsatz nicht)
- Mitra-Clips, Schirmchen (Okkluder) in Herzscheidewand bzw. Vorhofohr. Ein Implantatausweis ist mitzubringen.
- Gelenkprothesen, Knochennägel, -platten, -schrauben o.ä., die älter als 6 Wochen sind
- Aneurysmaclips, Gefäßprothesen, Ventrikelshunts
- Intrauterinpessar („Spirale“)
- Piercings müssen für die Untersuchung abgelegt werden können.
- Ausgedehnte Tätowierungen

Metallhaltige Implantate sind somit keine Kontraindikation.
Sie nehmen keinen Schaden und schädigen auch den Träger nicht, wenn er ins MR gelegt wird. Lediglich lassen sich die unmittelbar angrenzenden Gewebe um diese Implantate nicht gut beurteilen.

Magnetresonanztomographie (MRT)

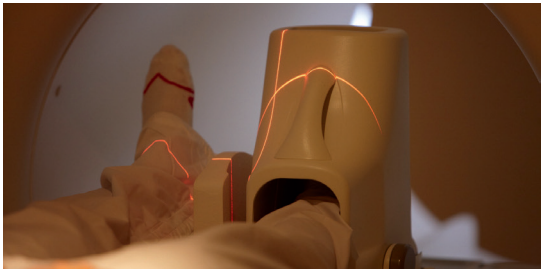

Zu untersuchende Körperprovinzen

- **Kopf**, Hirn, Gesichtsschädel, Nasennebenhöhlen, Orbitae, Kiefergelenke, Speicheldrüsen, intracranielle Gefäße
- **Hals**weichteile u. -gefäße
- **Schulter**gürtel u. -gelenk, Achselhöhle
- **Arm**, Ellenbogen, Handgelenk, Finger
- **Thorax**
- **Abdomen**, Leber, Nieren, gesamter Urogenitaltrakt
- **Becken**, weibliche und männliche Beckenorgane, Prostata
- **Wirbelsäule**, HWS, BWS, LWS, ISG, craniocervicaler Übergang
- Hüft-, Knie-, Fuß- u. Zehengelenke
- **Muskeln** und Weichteile der oberen und unteren Extremität
- **Arterien und Venen** im Körperstamm und an den Extremitäten
- **Brust** (weiblich u. männlich)

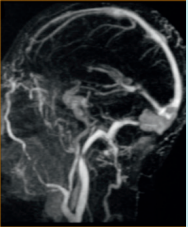
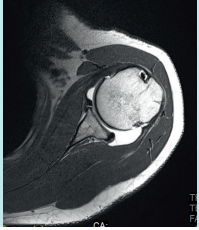
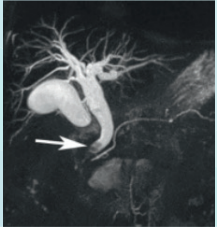
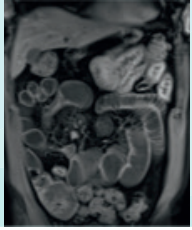
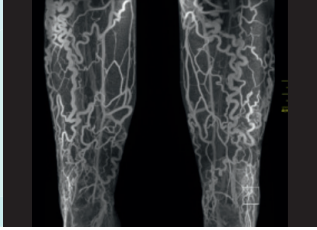

Spezialuntersuchungen am MRT

- **MR-Angiographie**
  Ohne Kontrastmittel: In umschriebenen Provinzen (intracranielle Gefäße, Carotisgabel) / Mit KM: Schulter-Armarterien, thoracale und abdominelle Aorta, Becken-Beinarterien, Hand-, Fußarterien
- **MR-Phlebographie**
  Sehr genaue und sensitive Methode zur Suche nach Thromben intracranieller Sinus; Venen im Schulter-Armbereich, Becken-Beinachsen, TVT und Thrombophlebitis, Varizendarstellung
- **MR-Mammographie**
  Wird grundsätzlich am 3-Tesla-Gerät durchgeführt; empfindlichste Methode für invasiven Brustkrebs, auch bei dichtem Drüsengewebe; einzige umfassende Untersuchungsmethode bei Brustimplantaten
- **Direkte MR-Arthrographie**
  Darstellung der intraartikulären Feinstrukturen wie Labra glenoidalia bzw. acetabuli, des intraartikulären Knorpel von Schulter, Hüfte, Ellenbogen, OSG, Handgelenken
- **Multiparametrische Prostata-MRT**
  Wird am 3-Tesla-Gerät durchgeführt; dient zur Ortung von krebsverdächtigen Herden innerhalb der Prostata; wird eingesetzt vor geplanten Biopsien
- **MR-Enteroclysma**
  Darstellung des Dünndarms mit Darmfüllung über eine Duodenalsonde
- **MR-CP**
  Darstellung der Gänge und Hohlraumlumina von Galle- und Bauchspeicheldrüsensystem
- **MR-Defäkographie**
  Funktionsbeurteilung des Defäkationsvorganges

Computertomographie (CT)

Zur Webseite „CT“ auf www.rvz.de

Prinzip

Durch eine um den Körper schnell kreisende Röntgenröhre und ein gegenseitiges Detektorsystem werden in einer Gantrydrehung viele sehr dünne CT-Schichten erzeugt (16-, 40-, 64-zeilig). Mit 3 U/sec wird das zu untersuchende Volumen in wenigen Sekunden dargestellt.

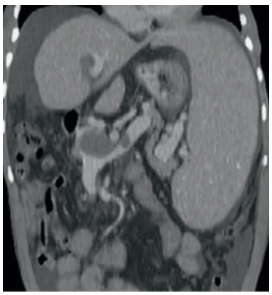

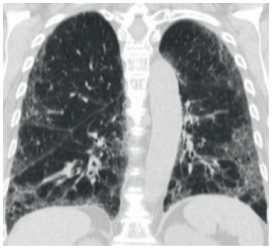

Synonyme

Multi-Slice-CT, MSCT, Vielzeilen-CT, Volumen-CT

Spezialaustattungen

- Metallartefaktreduktion (MAR)
- Low-Dose-Modus zur Dosisreduktion, insbesondere im Hochkontrastbereich (Lunge, Knochen, Nasennebenhöhlen, Harnsteinsuche)
- Iterative Rekonstruktionsverfahren zur maximalen Strahleneinsparung
- KM-Reduktion durch Spannungsanpassung
- Automatisiert angepasste KM-Applikation

Vorteile der CT im Vergleich zur MRT

- Sehr schnelle Untersuchung von wenigen Sekunden Dauer (MRT zwischen 10 und 30 Min.)
- Sehr robust; auch bei Bewegung wie Husten, Schlucken, Atmung, Darmbewegung und Unruhe sind die Bilder auswertbar
- In allen Regionen gleich präzise und hohe Ortsauflösung; im Hochkontrastbereich (Knochen, Lunge, Gefäße) deutlich dem MRT überlegen
- Lediglich Form eines Ringes, nicht eines Tunnels; somit kein Platzangstproblem
- Keine Klopfgeräusche
- Keine Einschränkung bei Trägern elektr. Geräte

Nachverarbeitung (Postprocessing)

Analyseverfahren, um aus dem Volumendatensatz durch Computernachverarbeitung diagnostischen Gewinn zu erlangen:

- Automatisierte Herderkennung in der Lunge
- Bildrekonstruktion in beliebiger Schnittrichtung
- 3D-Darstellung in MIP, SSD und Volumerendering
- Quantifizierungen von Längen, Dichten, Strukturverteilungen, Flussdynamik
- Separate Gefäßdarstellung

Jodhaltige KM-Gabe

i.v. erhöht die Weichteilkontraste, stellt die Gefäße dar und detektiert Bluthirnschrankenstörungen. Die aktuellen ESUR-Guidelines bestimmen die Notwendigkeit der Abschätzung der KM-Verträglichkeit.

eGFR-Bestimmung vorab bei Patienten mit

- Nierenerkrankung
- Herzerkrankungen
- Diabetes mellitus
- über 70 Jahre

TSH-basal-Bestimmung bei

- V.a Hyperthyreose
- M. Basedow
- Ggf. Blockade, Thyreostatikum
- Alternativuntersuchung

Röntgen / Durchleuchtung (DL)

Zu den Webseiten „Röntgen“ und „Durchleuchtung“ auf www.rvz.de



Direkt-digitales Röntgen

Die digitale Aufnahmetechnik erfolgt über einen Detektor statt eines Filmes, sodass ein Bild direkt nach Erstellung auf Bildschirm und im Speicher verfügbar ist.
Mit dieser Technik ergeben sich folgende Vorteile:

- Minimal mögliche Strahlenbelastung
- Automatisierte Belichtung, somit keine Fehlbelichtungen mehr
- Angepasste Gewebsdarstellung (z.B. Knochen und Weichteile in einer Aufnahme)
- Schnelle Verfügbarkeit
- Bildnachverarbeitung möglich

Digitale Durchleuchtung (DL)

fungiert wie eine simultane Röntgenfilm-aufnahme zur Beobachtung von Prozeduren oder bewegten Abläufen im Körper:

- Gezielte Punktionen
- Cinescopie des Schluckaktes
- DL Magen, Dünndarm, Dickdarm
- Fisteldarstellungen, Arthrographien
- DL Tränengänge, Speicheldrüsengänge
- Myelographien
- Angiographien
- Phlebographien

Zu den Webseiten „DEXA“ und „Interventionelle Radiologie“ auf www.rvz.de

Knochendichtemessung (DEXA)

An zwei Referenzstellen (LWS und Hüftgelenke) wird die kalkspezifische Röntgenabsorptionsfähigkeit von Knochengewebe gemessen und einer Vergleichspopulation gegenübergestellt. Diese Werte korrelieren in verschiedenen Scores (z.B. DVO, Frax-WHO) mit einem Frakturrisiko, das für die Behandlungsstrategie berücksichtigt wird.

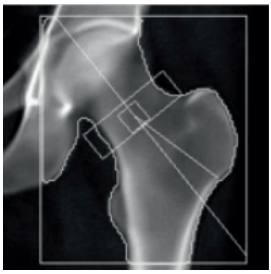

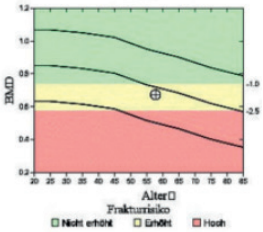

Invasive Diagnostik

Bei einigen wenigen Untersuchungsmethoden bedarf es einer umschriebenen eingreifenden Maßnahme, meist in Form einer Punktion oder Sondierung, z.B.:

- CT-Myelographien von HWS, BWS, LWS
- Tränengangsdarstellungen, Speicheldrüsengangsdarstellungen, Fistelfüllungen
- MR- und CT-Arthrographien aller Gelenke: z.B. Schulter-, Hüft-, Knie-, Ellenbogen-, Hand-, Sprunggelenk

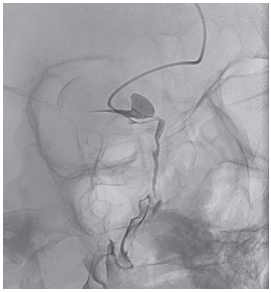

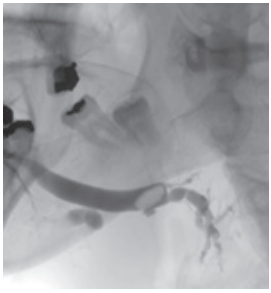

Sonographie (Ultraschall)

Zur Webseite „Sonographie“ auf www.rvz.de

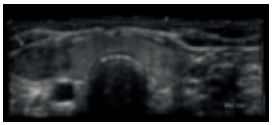

Struma nodosa

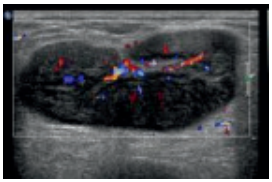

Vergrößerter Lymphknoten

Lebermetastase

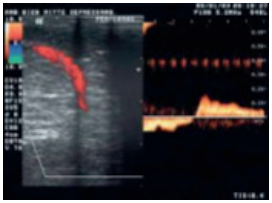

Venenklappeninsuffizienz

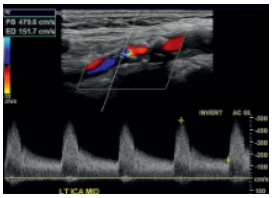

Carotisstenose

Bildgebende Diagnostik

- 7 Ultraschallgeräte verteilt auf drei Standorte
- Einzelne Geräte sind konfiguriert für spezielle Anwendungsbereiche (Schilddrüsendiagnostik, Mammadiagnostik, Gefäßdiagnostik, ...).

High-End-Geräte mit

- THI (Tissue Harmonic Imaging)
- Compounding
- Panoramamodus
- Share-Wave-Elastographie
- Farbkodierter Duplexsonographie (FKDS)

Indikationsfelder Sonographie

Am besten geeignet bei relativ oberflächlichen parenchymatösen Geweben:

- Halsweichteile
- Schilddrüse
- Lymphknotensationen
- Brustdrüse
- Haut
- Abdominalorgane wie Leber, Nieren und andere

Eingangsuntersuchung aller Gefäßfragestellungen

Aorta abdominalis, Nierenarterienstenosen, Carotis- und Vertebralisstenosen, Subclaviastenosen, Armarterien, pAVK, Venenprobleme wie TVT, Thrombophlebitiden, Subclaviavenenthrombosen, Armvenenthrombosen, Varicosis, Nierenshuntprobleme, Portprobleme, Flussanalysen, diverse gefäßbezogene Provokationstests

Zur Webseite
„Brustdiagnostik“
auf www.rvz.de

Mammadiagnostik

Tägliche Brustdiagnostische Sprechstunde

Am Standort Minden

Bildgebende Diagnostik

- Direkt-digitale Vollfeld-Mammographie
- Tomosynthese
- Galaktographie
- High-End-Sonographie mit 18 Mhz-Schallkopf
- Share-Wave-Elastographie
- MR-Mammographie (3 Tesla, 18 Kanalspule)

Alle bioptischen Methoden

- True-Cut-Stanzbiopsien unter Ultraschall
- Vakuumstanzbiopsien geführt mit Tomosynthese, Stereotaxie oder Kernspin-tomographie
- Markierungen

Mitglied in regionalen Brustzentren

- BZ Minden-Herford
- BZ Bielefeld Herford
- BZ Schaumburg

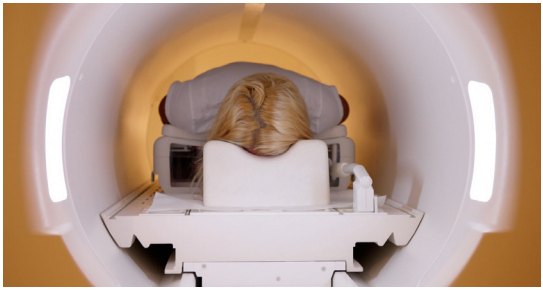

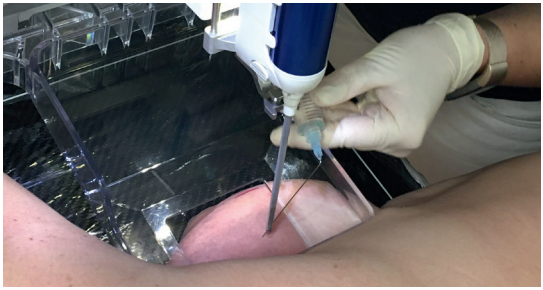

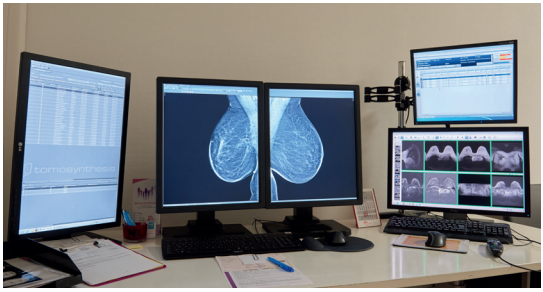

Digitale Subtraktionsangiographie (DSA)

Zur Webseite „Gefäßmedizin“ auf www.rvz.de

Im Rahmen unseres **Kompetenzzentrums Gefäßmedizin** wird die komplette Diagnostik von Gefäßerkrankungen aller Körperprovinzen angeboten. Die DSA ist ein wesentliches Instrument dazu und wird dort indiziert.

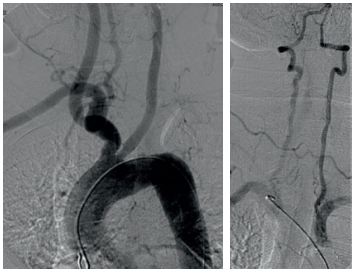

Subclaviastenose mit Steal-Phänomen

V. subclavia-Verschluss

Anastomosenstenose am Dialyse-Shunt

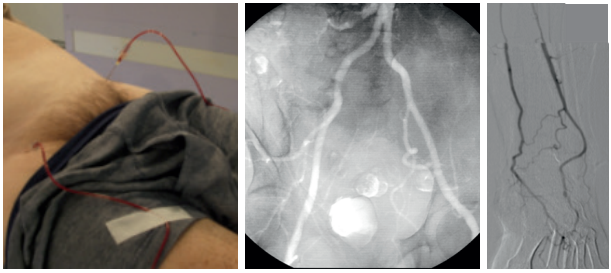

FNDSA bds.:
- mit CO_2 zur Beckendarstellung
- mit jodhaltigem KM zur Beindarstellung

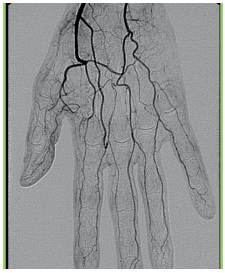

FNDSA Handarterien

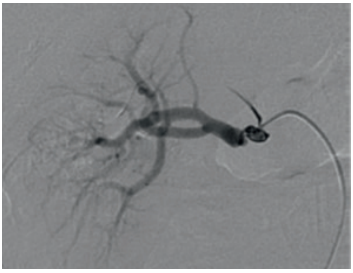

Nierenarterienstenose

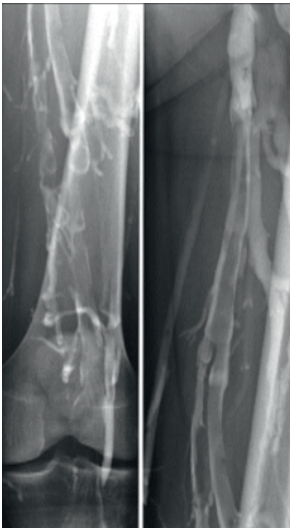

Venenthrombosen am Bein

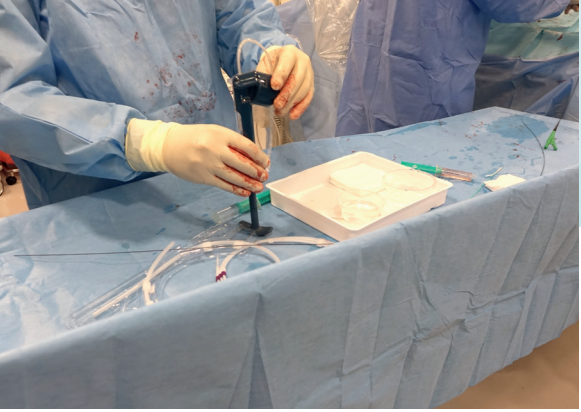

Feinnadelangiographie (FNDSA) von Beinen, Armen, Dialyse-Shunts

- Die FNDSA ist eine non-invasive Diagnostik, die spontan indiziert werden kann, unabhängig von Gerinnungsbehandlungen.
- Es bedarf keinerlei Nachbetreuung; die Patienten können sofort wieder ihrem täglichen Leben nachgehen.
- Sie kann mit jodhaltigem KM und auch mit CO_2 durchgeführt werden. Die KM-Mengen sind jeweils sehr gering.
- CO_2 als Negativ-KM wird eingesetzt bei Jod-Kontraindikationen, z.B. aktiver M. Basedow, floride Hyperthyreose, KM-Unverträglichkeit, Nierenfunktionseinschränkungen
- Indikationen: Bei Abklärung pAVK, Diabetisches Fußsyndrom, Nieren-Shunt-Problemen, M.Raynaud, Armarterienembolien

Katheter-DSA

- Bedarf einer arteriellen Punktion mit Kathetereinführung, anschließendem Druckverband und 4 - 6-stündiger Überwachung in unserer Tagesklinik
- Kann je nach Gefäßprovinz mit jodhaltigem KM, aber auch CO_2-Gas durchgeführt werden
- Ist nur selten in den klinischen Diagnosekonzepten indiziert, da die notwendige Diagnostik meist mit anderen non-invasiven Diagnoseverfahren erstellt werden kann

Phlebographien

- Indiziert nach farbkodierter Duplexsonographie bei Beinvenenthrombosen, Beckenvenenthrombosen, Arm- und Subclaviavenenthrombosen/-verschlüssen, Abflussanalyse bei komplexen Venenverschlüssen, Port-Dysfunktion

RVZ

Radiologisches Versorgungszentrum Ostwestfalen

Standorte

- Ringstraße 44, 32427 Minden
- Koblenzer Straße 20a, 32584 Löhne
- Virchowstraße 65 (im Krankenhaus), 32312 Lübbecke

Ihre Kontaktmöglichkeiten zum RVZ

Sie erreichen uns telefonisch...

- Zentrale Anmeldung: 0571 8895-0

- Arzt-zu-Arzt: 0571 8895-500

- Notfalltermin: 0571 8895-111
  Nur durch Arzt/Praxis/Klinik anzumelden bei V.a.: TVT / Lungenembolie, AVK Stadium III/IV (nächtlicher Ruheschmerz, trophische Störungen), Kritische Bein-Ischämie, Thrombotischer Arterienverschluss, TIA, Insult, Thrombophlebitis, Dialyseshuntprobleme

- HA-Vermittlungsfall: 0571 8895-210
- Befundanforderung: 0571 8895-120
- Gefäßmedizin: 0571 8895-222
- Brustdiagnostik: 0571 8895-333
- Strahlentherapie: 0571 8895-444
- Prostatadiagnostik: 0571 8895-555

per Fax: 0571 8895-199
oder per E-Mail: info@rvz.de

Radiologisches Versorgungszentrum Ostwestfalen GbR
Website: www.rvz.de

Mehrfach von Focus-Gesundheit ausgezeichnet (2017, 2018, 2019 und 2020)

20210104