Information für Ärzte

RVZ
Radiologisches Versorgungszentrum Ostwestfalen

Ein Angebot des RVZ am Standort Minden

Kompetenzzentrum **BRUSTDIAGNOSTIK**

Qualifizierte Brustdiagnostik

- Multimodale Bildgebung
- Biopsien
- Interdisziplinäre intersektorale Diagnose- und Therapiekonzepte
- Strahlentherapie
- Nachsorge

Sehr geehrte Frau Kollegin, sehr geehrter Herr Kollege,

seit vielen Jahrzehnten ist die Radiologie der Brusterkrankungen ein Schwerpunkt im RVZ, sowohl auf dem Feld der Diagnostik als auch der Therapie.

Diagnostisch stehen alle Methoden der Bildgebung und histologischen Sicherung auf technisch modernstem Niveau bereit, um in Detektion, Staging und Nachsorge Patienten zu betreuen.

Das RVZ widmet sich ausschließlich der **kurativen Diagnostik**, d.h. der Abklärung aller auffälligen Symptome bei Patienten jeglichen Alters, der Beobachtung der Risikopatientinnen und der Nachsorge nach einer Brustkrebsbehandlung.

Therapeutisch ist das RVZ mit den verschiedenen Brustzentren der Region vernetzt. Es übernimmt den strahlentherapeutischen Anteil bei der Primärbehandlung und in der Metastasentherapie.

Vier Ärzte mit langjähriger Erfahrung auf diesem Bereich betreuen das **Kompetenzzentrum Brustdiagnostik**.

- Dr. Oliver Bünger
  (Facharzt für Diagnostische Radiologie,
  Facharzt für Nuklearmedizin)
- Hr. Thomas Urbach
  (Facharzt für Strahlentherapie)
- Dr. Thomas Geibel
  (Facharzt für Radiologie,
  Facharzt für Strahlentherapie)
- Fr. Sabine Hölscher
  (Fachärztin für Radiologie)

Zur Webseite
„Brustdiagnostik“
auf www.rvz.de

Klinische Situation

Epidemiologie

Brustkrebs ist der häufigste bösartige Tumor bei Frauen.
Jede achte Frau, d.h. 12,5 % aller Frauen, werden in ihrem Leben einmal davon betroffen sein.
In Deutschland erkranken pro Jahr ca 72.000 Patienten.
Ungefähr 17.000 Patienten versterben im gleichen Zeitraum.

Biologische Variabilität

Aussehen in der Bildgebung, biologische Eigenschaften, Aggressivität und Therapieansprechen sind großer Variabilität unterworfen.
Daher gilt das Bestreben zur optimalen Therapieplanung neben Morphologie möglichst viele biologische Parameter zu erfassen, z.B. Rezeptorstatus, Proliferationseigenschaften, Genanalyse u.v.a.m.

Individuum bezogenes Risikoprofil

Aus Eigen- und Familienanamnese, Brustdrüsenbeschaffenheit und genetischer Disposition ergeben sich unterschiedliche Risikoprofile Brustkrebs zu entwickeln (normal, intermediär oder hoch).

Vernetzung in Detektion, Behandlung und Nachsorge

Diverse Fachdisziplinen müssen in allen Stadien ineinandergreifen, kommunizieren und die Patienten intersektoral und interdisziplinär behandeln: Gynäkologie, Radiologie, Chirurgie, Pathologie, Strahlentherapie, Psychoonkologie u.a.m.

Radiologische Diagnostik

Spezifitätsklärung durch Sonographie

Papillom in Zyste

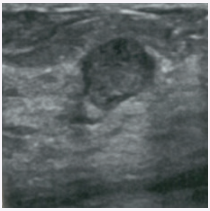
Fibroadenom

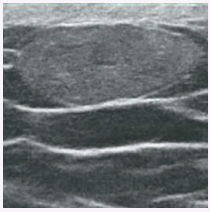
Lipom

Lymphknoten

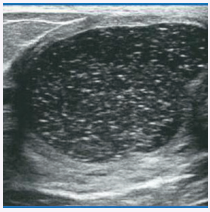
Eingeblutete Zyste

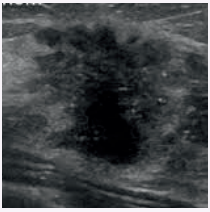
Karzinom

Sonographie der Mammae

Technische Aspekte:

- 7 hochwertige Sonographiegeräte im RVZ,
  2 davon spezialisiert auf Mamma-Diagnostik
- 12 - 18 MHz Schallköpfe
- Tissue Harmonic Imaging
- Compounding
- Automatisierter Fokus
- Share-wave Elastographie
- Farbkodierte Duplexsonographie
- Einsatz bei Punktionsführung

Indikation:

- Primärdiagnostik, insbesondere bei unter 50-Jährigen
- Spezifitätsabklärung aller Herdbefunde
- Bildgebung bei Punktionen

Mammographie

- Digitale Röntgenübersichtsaufnahme der Brust
- Automatisch dosierte Kompression
- Je besser die Kompression, desto geringer die Strahlenbelastung und desto schärfer die Aufnahme
- Dosis bei 1 - 2 mSv (Millisievert) pro Aufnahme, abhängig von der Brustdicke und -dichte
- Primäres bildgebendes Verfahren zur Abklärung von Herdbefunden ab dem 40. Lebensjahr
- Eignet sich als einziges Verfahren zur Suche nach Mikrokalk
- Spezialaufnahmen wie Vergrößerung und Galaktographie möglich
- Sensitivität für Karzinome ist abhängig von der Brustdichte (ACR A-D)
- Ggf. Zusatzuntersuchungen nötig (Sonographie oder MR-Mammographie)



Vergrößerung zur Mikrokalkanalyse

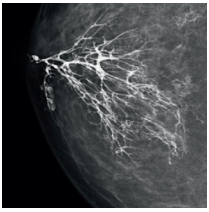

Galaktographie

Problematik der Mammographie: Sensitivität für Brustkrebs abhängig von der Gewebedichte

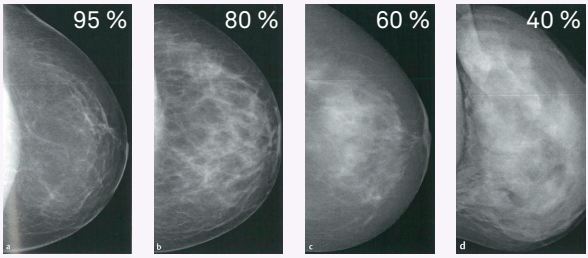

ACR A ACR B ACR C ACR D

Radiologische Diagnostik

Tomosynthese

Digitalradiographisches Schichtbildverfahren:

- Die gesamte Brust wird in einzelnen 1 mm-Schichten mammographisch aufgenommen.
- Durchführung wie eine normale Mammographie, bei der sich lediglich Röhre und Detektor zueinander bewegen
- Gesamtdauer 3,7 Sekunden
- Insgesamt keine Dosiserhöhung im Vergleich zu einer normalen Röntgen-Mammographie
- Verbesserte Darstellbarkeit, Ortung und Differenzierung verdeckter Strukturen möglich: Architekturstörungen, dichte Herde, Karzinome, Differenzierung zu Überlagerungseffekten, Mikrokalk
- Aus den Einzelschichten wird ein Übersichtsbild regeneriert.
- Bessere Transparenz bei dichten Brüsten
- 3-D-Ortungsverfahren bei Vakuumstanzbiopsien
- Zusatzbildgebung zur normalen Mammographie

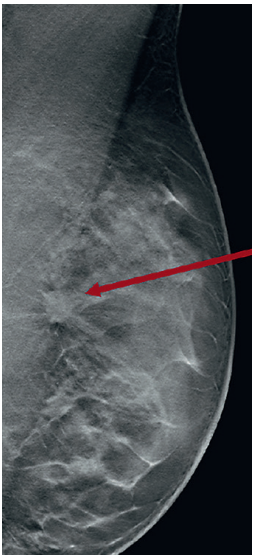

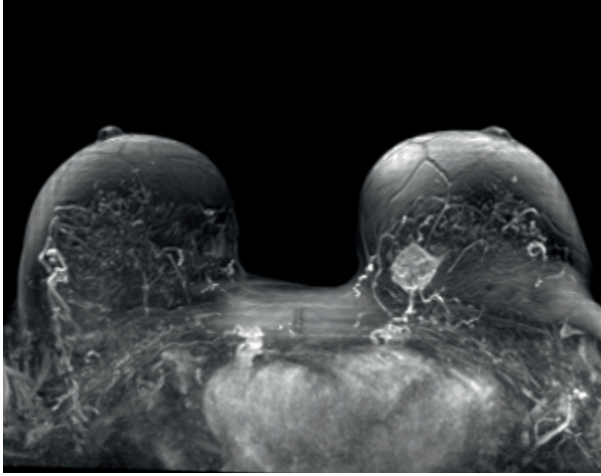

MR-Mammographie

- Die Kernspintomographie (MRT) der Brustdrüse stellt das Verfahren mit der höchsten Sensitivität für Brustkrebsdetektion dar (über 90 %).
- Sie wird in der Regel als Zusatzuntersuchung nach anderen Bildgebungen eingesetzt.
- Das biologische Prinzip besteht in der Darstellung vermehrter Gefäßformationen in und um Tumoren (Angioneogenese).
- Es ist notwendig ein MR-Kontrastmittel i.v. zu injizieren.
- Die Sensitivität auf Mammakarzinom ist unabhängig von der Dichte des Gewebes.
- Es ist eine kostenintensive Technologie mit Spezialspulen, -sequenzen, -auswertungssoftware notwendig.
- Die Kosten werden regelhaft von privaten Krankenkassen übernommen.
- Gesetzliche Krankenkassen zahlen die Untersuchung im Rahmen der Nachsorge nach BET oder auf Antrag.
- Bestgeeignetes Verfahren bei Brustprothesen zur Tumorsuche und zur Klärung von Prothesenproblemen (Ruptur, Entzündung, ...)

Technische Daten MR-Mammographie im RVZ

- 3-Tesla-MR-Mammographie
- 18 Kanal-Spule zur Hochauflösung
- Ca. 20 Minuten Untersuchungsdauer
- Fokussierte MR-Mammographie mit verkürzter Dauer (5 Minuten)
- Übliche Sequenzen: T1 gewichtete KM-Anflutungsstudie mit Subtraktion axial, T1 coronal, T2 fettsuprimiert axial, MIP, Darstellung inkl. Axilla und Thoraxwand, ggf. diffusionsgewichtete Sequenzen

Diagnosestrategien

Das **Mammographie-Screening-Programm** richtet sich bundesweit an Frauen zwischen 50 und 69 Jahren. Es wird von den gesetzlichen Krankenkassen und der Kassenärztlichen Bundesvereinigung getragen. Ziel des Programms ist es, Brustkrebs in einem möglichst frühen Stadium zu entdecken und die Sterberate am Mammakarzinom zu minimieren. Individuelle Risikofaktoren werden nicht berücksichtigt, somit kann durch das Programm keine optimale Brustdiagnostik angeboten werden. Es verfolgt die Strategie, durch das regelmäßige kostenlose Angebot einer Mammographie lediglich die Frauen herauszufiltern, die einen mammographisch zu entdeckenden Brustkrebs aufweisen und ohne dieses Angebot zu spät oder gar nicht zum Arzt gegangen wären.

Cave:
Frauen, die zum Mammographie-Screening gehen und ein dichtes Brustdrüsengewebe besitzen, werden im Mammographie-Screening falsch negativ eingeschätzt. Die Mammographie besitzt eine deutlich geringere Sensitivität (60 % und weniger) bei solchen Frauen. Die hier negativ befundete Frau wiegt sich in falscher Sicherheit, obwohl keine optimale Untersuchung durchgeführt wurde, z.B. zusätzliche Sonographie.
Und das über einen Zeitraum von 20 Screeningjahren!
Das Programm gibt leider keine Information über die Brustdichte und damit die Aussagesicherheit der Untersuchung an die Frauen oder deren betreuende Ärzte weiter. Immerhin handelt es sich um ca. 1/3 aller Frauen dieser Altersgruppe. Daher wird empfohlen, Frauen mit dichtem Brustdrüsengewebe der personalisierten Mammadiagnostik zuzuführen, also direkt dem Gynäkologen oder Radiologen.

Personalisierte Mammadiagnostik meint die Diagnosestrategie, die individuell der einzelnen Frau angepasst ist, um individuumbezogen möglichst sicher und rechtzeitig ein Karzinom zu erfassen.
Dabei wird ihr persönliches Risikoprofil herangezogen, das sich aus Brustdichte, Eigen- und Familienanamnese sowie Vorerkrankungen ergibt und als normal, intermediär oder hoch eingeordnet wird.
Auf dieser Grundlage werden die Untersuchungsverfahren und -intervalle, z.B. vom Radiologen, festgelegt. Alle Untersuchungsverfahren werden angepasst eingesetzt.

Eine individuelle Betreuung ist immer ratsam, insbesondere:

- Bei Frauen unter 50 und über 69 Jahren
- Bei Frauen jeglichen Alters,
  - die Beschwerden in der Brust haben,
  - die einen (neuen) Knoten tasten,
  - die Ausfluss aus einer Mamille haben,
  - deren Mutter, Tochter oder Schwester an Brustkrebs erkrankt sind,
  - die ein genetisch erhöhtes Karzinomrisiko haben (BRCA 1/2-Träger),
  - die selbst schon einmal Brustkrebs hatten (Nachsorge),
  - mit V.a. Implantatprobleme (Rupturen, Entzündungen, ...)
- Zur Tumorsuche bei Implantatträgerinnen

Biospieverfahren

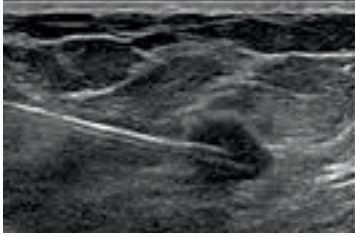

Core-Stanzbiopsie unter Steuerung Sonographie

Herdbefunde, die in der Bildgebung nicht eindeutig als benigne (BIRADS 2) einzustufen sind, gehören histologisch abgeklärt. Drei Viertel dieser unklaren Herde sind im Ultraschall sichtbar. Sie können minimalinvasiv, d.h. meist spontan unter örtlicher Betäubung biopsiert werden.

Es werden meist 4 - 8 Stanzen (14 G) entnommen. An diesen können histopathologisch umfangreiche Bestimmungen vorgenommen werden: Histologie, Invasivität, Grading, Hormonrezeptorstatus, KI-67-Proliferationsabschätzung u.a.m..

Dieser Eingriff dauert in der Regel 10-15 Minuten. Die Patientin kann anschließend wieder das Haus verlassen und ihrer Tätigkeit nachgehen (Cave: KI Blutverdünner).

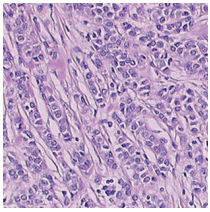

Lobuläres Karzinom

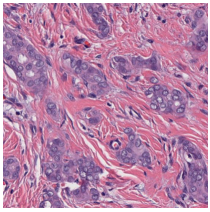

Invasiv duktales Karzinom

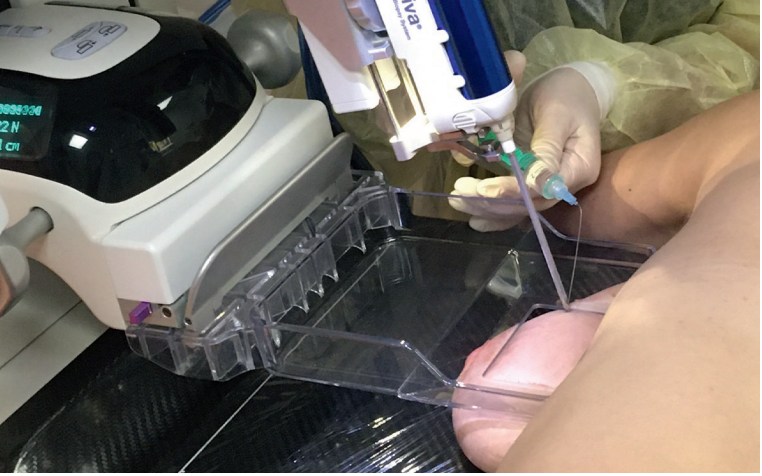

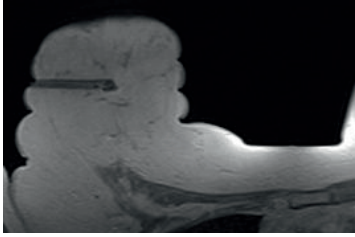

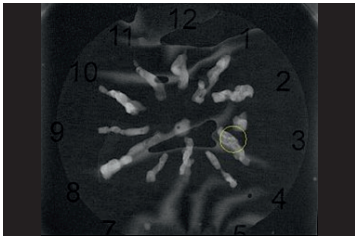

Vakuumstanzbiopsie unter Steuerung Tomosynthese, Stereotaxie oder MRT

Ist eine auffällige Formation nicht im Ultraschall, sondern nur in der Mammographie zu erkennen, wie z.B. bei verteilten Mikroverkalkungen, muss sie unter mammographischer Führung biopsiert werden.

Die Patientin liegt oder sitzt dabei vor dem Mammographiegerät, die Brust ist sanft durch Kompression fixiert, die Einstichstelle an der Brust wird örtlich betäubt. Der Herd wird dreidimensional durch Tomosynthese oder Stereotaxie geortet. Ein Roboterarm sondiert computergesteuert den Herd. Die Nadelsonde entnimmt durch eine seitliche Stanzöffnung in 360 Grad-Rotation insgesamt 12 Proben, die mittels Vakuum an- und herausgesaugt werden. Dabei wird ein Probevolumen von ca. 1 cm^2 für die histologische Analyse gewonnen.

Die Prozedur dauert ca. 20 Minuten. Zusätzlich folgt eine zweistündige Überwachung mit Kompressionsverband zur Hämatomkontrolle in unserer Tagesklinik.

Analog kann diese Prozedur im MRT durchgeführt werden, sollten einmal – sehr selten – unklare Läsionen ausschließlich dort erkennbar sein. Der Zeitaufwand beträgt ca. 30 Minuten, im Anschluss folgt ebenfalls eine zweistündige Überwachung in der Tagesklinik.

Radiologie bei bekanntem Mamma-Ca

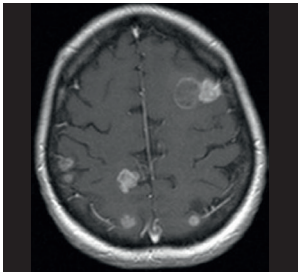

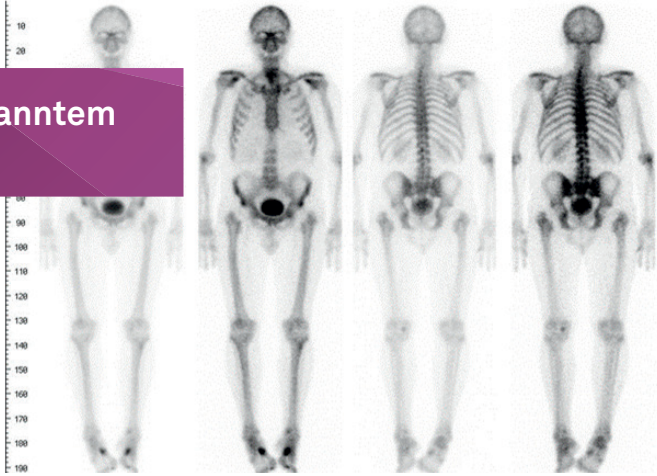

Staging bei nachgewiesenem Mammakarzinom

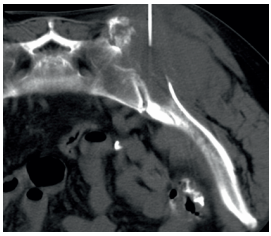

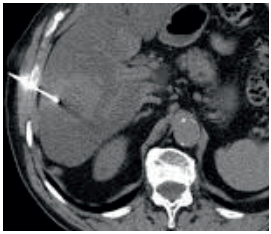

- Im frühen und hormonell blanden Stadium nicht nötig (UICC I = T1, N0/N1mi, M0), ansonsten Abklärung Lunge, Leber, Skelett
- CT Thorax und Leber mit KM, Skelettszintigraphie (Untersuchungen mit hoher Sensitivität für Lungen- und Lebermetastasen)
- Bei Unklarheiten Zusatzuntersuchung MRT Leber
- Bei Symptomen MRT Schädel
- Im Fall von metachronen Knochen- und Lebermetastasen können diese zur Klärung der biologischen Eigenschaft stanzbioptisch angegangen werden.

Lymphknotendiagnostik

Im Rahmen der Brustsonographie erfolgt immer eine Sonographie der Axellymphknoten. Problematisch dabei ist die nur geringe Sensitivität. Sind sie bildgebend suspekt, erfolgt eine Stanzbiopsie.
Die sichere LK-Diagnostik erfolgt erst intraoperativ, zunächst mit der intraoperativen nuklearmedizinischen Detektion der Wächterlymphknoten, dann deren operativer Entfernung und histologischer Aufarbeitung.
Die Mammaria-LK-Kette wird, wie auch die axillären LK, im CT beim Staging miterfasst. Auch diese Untersuchungen haben eine nur geringe Sensitivität.

Brusterkrankungen des Mannes

Bei V.a. Raumforderung im Bereich der männlichen Brust erfolgt die Struktur- und Histologieabklärung auf gleich intensive Weise wie beim weiblichen Pendant. Die Eingangsuntersuchung stellt die Sonographie dar. Gegebenenfalls folgen die anderen Bildgebungen oder auch die histologische Klärung mittels Stanzbiopsie.
Handelt es sich um eine benigne Gynäkomastie muss deren Ätiologie aus Anamnese, Endokrinologie und internistischen Untersuchungen geklärt werden. Dieses erfolgt durch den Zuweiser, z.B. Urologen oder Endokrinologen.

Differentialdiagnosen:
- Echte benigne Gynäkomastie
- Pseudogynäkomastie
- Gangentzündung
- Benigner Tumor (Fibrosen, Zysten, Hämatome, ...)
- Mammakarzinom

Ätiologie benigner Gynäkomastie:
- Relativer Östrogenüberschuss (Neugeborene, Pubertät, Senium)
- Niedriges Serum-Testosteron
- Paraneoplastisch
- Metabolisch
- Medikamentös

Problematik des Mammakarzinoms beim Mann:
- Selten (ca. 700 Erkrankungen im Jahr in Deutschland)
- Erkrankung des „alten Mannes“, fälschlich als medikamenten-induziert angesehen
- Oft kombiniert mit genetischer Disposition (BRCA2, CHEK2 1100delC-Mutation, M. Klinefelter), daher sehr aggressiv
- Oft zu späte Vorstellung beim Arzt; daher meist fortgeschrittenes Stadium, Metastasen, schlechtere Prognose

Strahlentherapie bei Mamma-Ca

Bei Vorhandensein eines Mammakarzinoms bietet das RVZ eine Strahlentherapie an, die meist nach Operation und Chemotherapie zum Einsatz kommt. Das RVZ verfügt hierfür über modernste Geräteausstattung.

Ablauf der Strahlentherapie:
- Beginn 6 - 8 Wochen nach der Operation
- Aufklärungsgespräch und Planungs-CT
- Zwischenzeitlich Bestrahlungsplanung
- Erste Bestrahlungssitzung, Planungsabgleich
- 28 - 33 Bestrahlungssitzungen, 5 x/Woche

Strahlentherapie der Brust:
- Nach BET (Brusterhaltender Therapie)
- Standardfraktionierung
- Boost, integriert oder sequenziell
- Hypofraktionierung
- Teilbrustbestrahlung
- Rezidivbestrahlung

Metastasenbestrahlung:
- z.B. Knochen, Hirn, Lymphknoten

Bestrahlung der Lymphabflusswege:
- Axilla
- Supraclaviculargrube
- Retrosternale Mammaria-Lymphknoten

Linearbeschleuniger im RVZ
- 6 - 18 MV Photonen und Elektronen
- Flexible Multileaf-Kollimatoren
- IGRT, IMRT, VMAT
- 3 D-Bestrahlungsplanung
- Cone-Beam-CT
- Atemgating

Interdisziplinäre und intersektorale Zusammenarbeit

Die Betreuung und Behandlung von Brustkrebspatienten erfordert die Zusammenarbeit vieler Fachdisziplinen und Institutionen.

Das RVZ arbeitet mit Brustzentren und Praxen der Region zusammen:

- Brustzentrum Minden-Herford
  (Johannes Wesling Klinikum Minden, Klinikum Herford)
- Brustzentrum Schaumburg (Agaplesion Ev. Klinikum Schaumburg)
- Brustzentrum Bielefeld Herford
  (Franziskus Hospital Bielefeld, Mathilden Hospital Herford)
- GynCollegWeserland
- Zentrum für Hämatologie und Onkologie MVZ, Minden
- Hämatologische & Onkologische Praxis, Stadthagen
- Internistische Gemeinschaftspraxis, Bad Oeynhausen
- Onkopraxis Dr. Kunst, Nienburg

Gynäkologe
» Persönliche Betreuung

Psychologe
» Persönliche Betreuung

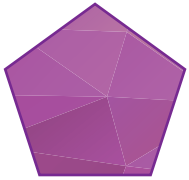

Radiologe
» Brustkrebsdiagnostik
» Metastasensuche
» Strahlentherapie
» Nachsorge

Chirurg
» Operation

Onkologe
» Hormon-/Chemotherapie

RVZ

Radiologisches Versorgungszentrum Ostwestfalen

Brustdiagnostik im RVZ

- Ringstraße 44, 32427 Minden
- Infoveranstaltung „Brustkrebs, Brustkrebs-früherkennung und andere Fragen“:
  Jeden zweiten Donnerstag im Quartal von 18:00 bis 18:30 Uhr
  (Bitte aktuelle Hinweise auf der Website beachten.)

Ihre Kontaktmöglichkeiten zum RVZ

Sie erreichen uns telefonisch...

- Zentrale Anmeldung: 0571 8895-0

- Arzt-zu-Arzt: 0571 8895-500

- Notfalltermin: 0571 8895-111
  Nur durch Arzt/Praxis/Klinik anzumelden bei V.a.: TVT / Lungenembolie, AVK Stadium III/IV (nächtlicher Ruheschmerz, trophische Störungen), Kritische Bein-Ischämie, Thrombotischer Arterienverschluss, TIA, Insult, Thrombophlebitis, Dialyseshuntprobleme

- HA-Vermittlungsfall: 0571 8895-210
- Befundanforderung: 0571 8895-120
- Gefäßmedizin: 0571 8895-222
- Brustdiagnostik: 0571 8895-333
- Strahlentherapie: 0571 8895-444
- Prostatadiagnostik: 0571 8895-555

per Fax: 0571 8895-199
oder per E-Mail: info@rvz.de

Mehrfach von Focus-Gesundheit ausgezeichnet (2017, 2018, 2019 und 2020)

Radiologisches Versorgungszentrum Ostwestfalen GbR
Website: www.rvz.de

20210224