Information für Ärzte

RVZ

Radiologisches Versorgungszentrum Ostwestfalen

INTERVENTIONELLE RADIOLOGIE

- Invasive Diagnostik
- Biopsieverfahren
- Schmerztherapie / Antientzündungsbehandlung
- Gefäßbehandlung

Sehr geehrte Frau Kollegin, sehr geehrter Herr Kollege,

unter dem Begriff interventionelle Radiologie werden eine Vielzahl sehr unterschiedlicher Verfahren zusammengefasst.
Ihnen ist gemeinsam: Unter Beobachtung durch radiologische Bildgebung werden Eingriffe im Körper vorgenommen.
All diese Verfahren sind minimalinvasiv, daher können sie ambulant durchgeführt werden und sind auch betagten und multimorbiden Patienten zugänglich. Sie können auch periphere Bereiche erreichen.
Des Weiteren sind sie schnell, meist ohne große Vorbereitung, einsetzbar und damit Teil einer Strategie der Therapiedeeskalation.

Sie kommen in sehr unterschiedlichem klinischen Kontext zur Anwendung:

- als invasive **spezielle diagnostische Verfahren** der Bildgebung (Arthrographie am MRT oder CT, Myelographie und Myelo-CT, Tränen- und Speicheldrüsengang-Darstellung, Fistel-Darstellung)
- als **Biopsieverfahren**, meist bei onkologischen Fragen (histologische Stanzbiopsie aus Knochen und Weichteilen, Zytologie, präoperative Markierungen)
- als **Schmerztherapie** oder Antientzündungsbehandlung (an Wirbelsäule, Gelenken und Nerven sowie als Infiltrationen, Denervationen, intracavitäre Bestrahlung, ...)
- als **Gefäßbehandlung** zur Eröffnung von verschlossenen Blutgefäßen (Dilatation, Stent-Einlage, Thrombus-Entfernung) oder Tumorgefäß-verschließungen (Chemoembolisation)

Das RVZ in Minden bietet als eine der wenigen radiologischen Praxen in Deutschland dieses breite Spektrum von Spezialverfahren an.
Für Auskünfte zu den Verfahren stehen wir Ihnen gerne zur Verfügung.
Unsere Kontaktwege finden Sie auf der letzten Seite dieser Broschüre, insbesondere verweisen wir auf den Arzt-zu Arzt-Kontakt unter 0571 8895-500.

Mit herzlichen kollegialen Grüßen

Dr. med. Thomas Geibel
Ärztlicher Leiter

Zur Webseite
„Interventionelle Radiologie“
auf www.rvz.de

Invasive Diagnostik

Myelographie / Myelo-CT

Digitale Radiographie / Funktionsaufnahmen / CT-Myelographie von HWS, BWS und LWS

Ablauf

- Aufklärungsgespräch 24 Std. vor Untersuchung
- Vorher Bestimmung von INR, PTT, Thrombozytenzahl; medikamentenbezogene Karenz bei Antikoagulation
- Patient muss sich zur Untersuchung bringen und danach abholen lassen
- Lumbalpunktion in Lokalanästhesie unter sterilen Kautelen, KM-Injektion
- Untersuchungszeit insgesamt ca. 20 Min.
- 4 Std. strenge Liegezeit in der Tagesklinik
- 24 Std. Ruhe zu Hause

Indikation

Wenn die native Schnittbilddiagnostik keine eindeutige Kausalität erbringt bei:

- Spinalkanalstenose
- Zu viel Metall in WS nach OP (Fixateur interne, Bandscheibeninterponate, mit Artefakten in MRT)
- Kontraindikationen zur MRT (Schrittmacher, TENS, ...)
- Spondylolisthesis
- Spinaler Tumorinfiltration
- Liquorverlustsyndrom

Kompression N S1 rechts erst bei Retroflexion sichtbar

BS-Extrusion re C5/6 mit Kompression N C6

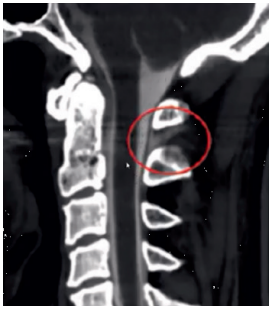

Liquorverlust nach Schleudertrauma

Arthrographien in MRT / CT

Ablauf

- Medikamentenbezogene Karenz nur bei Antikoagulation
- Patient sollte aus forensischen Gründen nicht selbst Auto fahren
- Den Rest des Tages keine sportliche Belastung des Gelenkes
- Punktion des Gelenkes mit Mikronadel (25G) in Lokalanästhesie unter sterilen Kautelen und Röntgen- oder Ultraschallführung, KM-Injektion
- Anschließend Untersuchung am MRT oder CT
- Untersuchungsdauer ca. 20 Min. am MRT (in der Regel 3-Tesla-MRT), ca. 5 Min. am CT

Generelle Indikation

- Exakte Darstellung der Gelenksbinnenstrukturen durch Distanzierung: Glenoid, Labrum, Knorpelschichten, Osteochondrosis dissecans, Knorpelunterminierung, Ligamentläsionen
- Suche nach freien Gelenkskörpern
- MRT: Vorzugsweise, da keine Strahlenbelastung und guter Weichteilkontrast
- CT: Bei Kontraindikationen für MRT, aber höhere Auflösung, auch möglich bei Metallartefakten im MRT

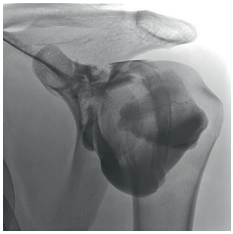
Schulter

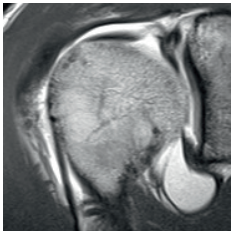
SLAP-Läsion

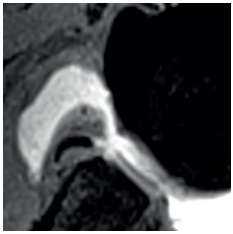
Bankart-Läsion

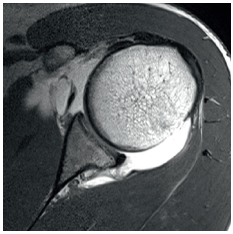
ALPSA-Läsion

Hüfte:
Labrumeinriss

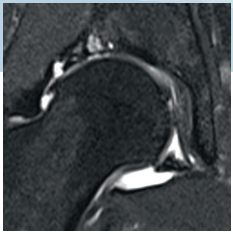

Osteochondaler Defekt
d. Druckaufnahmezone

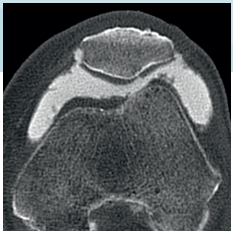

Knie: Retropatellar-
arthrose

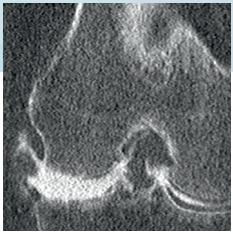

Innenmeniskus-
degeneration

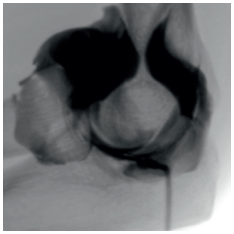

Ellenbogen

Post OP

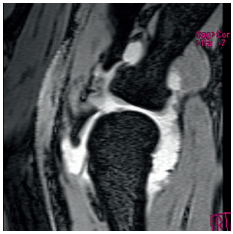

Synovialitis

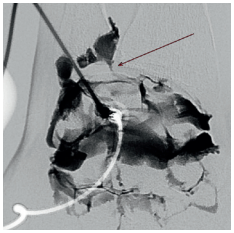

Hand Arthrographie:
SL-Band-Läsion

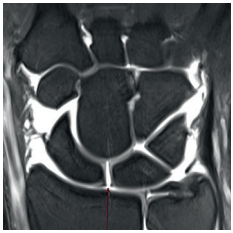

MR-Arthrographie:
SL-Band-Läsion

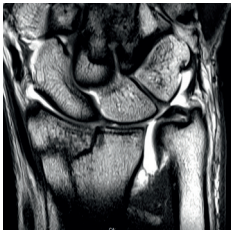

MR-Arthrographie:
Posttraumatischer
Diskusabriss

CT-Arthrographie:
chronische Arthritis,
komplexe Defekte

Fuß:
Flake Fracture

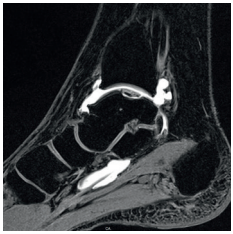

Alte OD

Post Op Arthrose

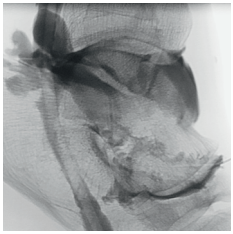

Müller-Weiß-
Syndrom

Invasive Diagnostik

Indikation: Suche nach Gangengen, Konkrementen, Ektasien, Anomalien
Vorbereitung: Keine
Dauer: 10 Minuten

Sialographie

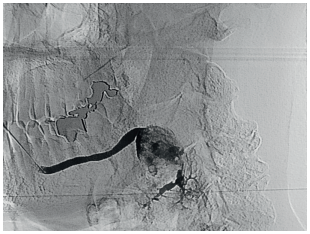
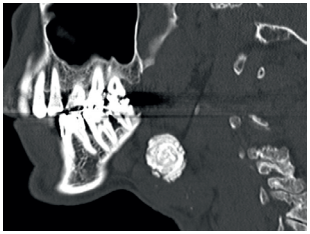

Monströser Speichelstein Ductus submandibularis li.

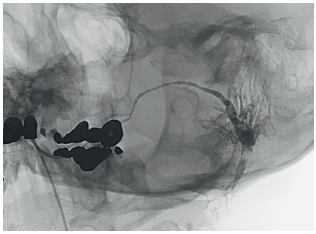

Post Parotitis: Strikturen und Ektasien der Speichelgänge intraglandulär

Tränengangsdarstellung

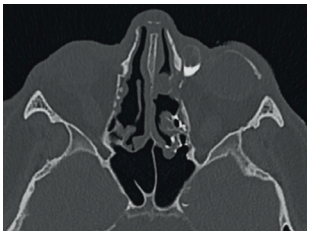

Posttraumatische Zystenbildung li. Ductus nasolacrimalis

Weichteilige Stenosen des rechten Ductus nasolacrimalis

Portdarstellung

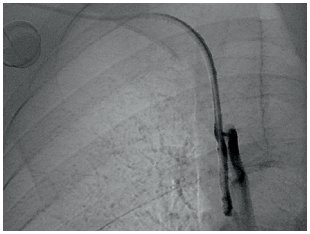

Thrombusentwicklung an der Portkatheterspitze in V. cava superior

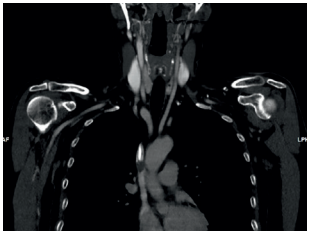
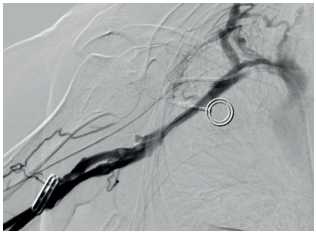

Sekundäre Stenose V. subclavia durch Portkatheter

Radiosynoviorthese (RSO)

Funktionsprinzip
Injektion von schwachradioaktiver Substanz mit sehr kurzer Wirkungsdistanz in den Gelenkraum; diese verödet durch ihre Strahlung (ß-Strahler) die entzündete Gelenkschleimhaut

Indikation
Chronische Synovialitis, rheumatische Erkrankungen, aktivierte Arthrose, rezidivierende Ergüsse – auch nach Knie-TEP (Einzelfallentscheidung!)

Gelenke
Finger, Hand, Ellenbogen, Schulter, Knie, Fuß, Zehen

Ablauf
- Vorbereitung: Nachweis einer Synovialitis (im 2-Phasen-Knochenszintigramm oder MRT mit KM)
- Aufklärungsgespräch mindestens 24 Std. vor der Behandlung
- Unter Röntgendurchleuchtung Gelenkpunktion mit einer Mikronadel, Injektion der Radioaktivität
- Insgesamt ca. 1 Std. Aufenthalt in unserem Institut
- Gelenkschonung für 48 Std.

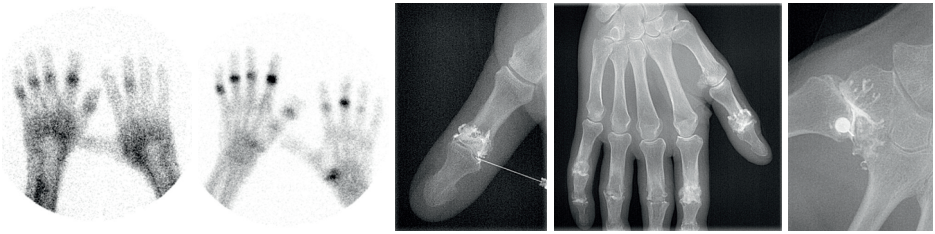

Rhizarthrosen und Heberdenarthrosen

PRT der WS; Facetteninfiltration der WS; ISG-Infiltration

Indikation

- Periradikuläre Therapie (PRT): Akute oder rezidivierende neural oder perineural ausstrahlende Schmerzen, verursacht durch Nervenirritationen an der Wirbelsäule, z.B. durch akuten, chronischen, rezidivierender Bandscheibenschaden, Facettenarthrose, Facettenganglien
- Facetteninfiltration: Perineurale Schmerzen, die vorwiegend durch degenerative/entzündliche Veränderungen der Facettengelenke an HWS, BWS oder LWS verursacht werden
- SI-Gelenksinfiltrationen: Bei rezidivierenden SI-Gelenksreizungen

Aufklärung

- Mindestens 24 Std. vor der ersten Injektion
- Individuelles Management bei antikoagulierten Patienten bzw. Einnahme von Thrombozytenaggregationshemmern

Vorgehensweise

Vor einem Therapiezyklus, ca. 3 - 6 Sitzungen in meist wöchentlichem Abstand, ist eine Bildgebung notwendig (z.B. MRT), um eine Korrelation zwischen Pathomorphologie und Beschwerdebild zu erkennen. Darin wird die Lokalisation der Injektionen festgelegt.
Unter entsprechender Bildgebung, meist CT in Low-dose-Technik, wird eine dünne Nadel exakt an den neuralgischen Punkt vorgeschoben und ein Gemisch aus Lokalanästhetikum und Corticoid injiziert.
Danach folgen 30 Minuten Überwachung im RVZ.
In vielen Fällen kann die Behandlung unter Vermeidung jeglicher Strahlung auch in unserem offenen MRT vorgenommen werden (Selbstzahlung).

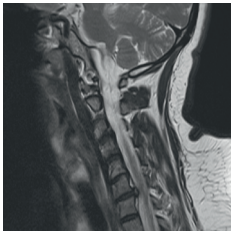

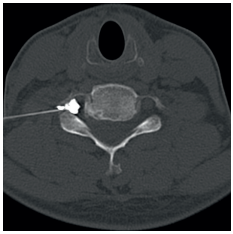

Akute Extrusion C6/7 re.; PRT N C7 re.

Kostenübernahme

Die Kosten werden grundsätzlich von gesetzlichen Krankenkassen übernommen, Voraussetzung für diese Kostenübernahme ist jedoch eine vorherige Indikationsstellung durch einen Schmerztherapeuten. Leider gibt es wenige Schmerztherapeuten, sodass es zu erheblichen Zeitverzögerungen bzw. dem Ausbleiben der notwendigen Inanspruchnahme dieser Therapie kommen kann.
Private Krankenkassen übernehmen in der Regel die Therapiekosten. Somit kann dieses Therapieverfahren zeitnah zur Linderung der aktuellen Schmerzen eingesetzt werden.
Selbstzahler können natürlich ebenfalls schnell behandelt werden.
Eine aktuelle Liste der im Umfeld des RVZ tätigen Schmerztherapeuten erhalten Sie bei der für Sie zuständigen Kassenärztlichen Vereinigung (KV). Für Rückfragen zu den Kosten/Kostenerstattungen setzen Sie sich gerne mit uns in Verbindung.

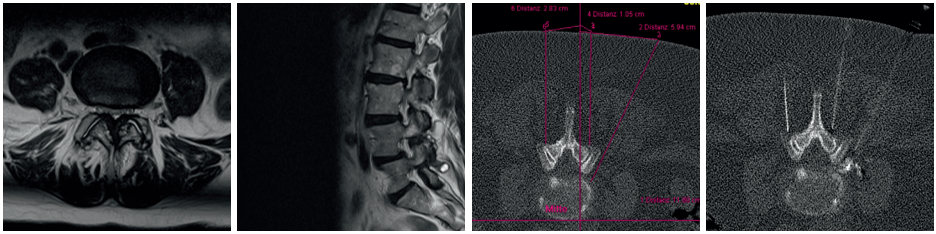

LWS-Spondylarthrosen mit Ganglion, spinale Enge, klinisch pseudoradikuläre Ausstrahlung NL5 rechts; Infiltration Facettengelenke und NL5 rechts intraforaminal

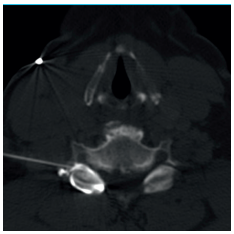

Facettengelenksarthrose mit HWS-Blockaden

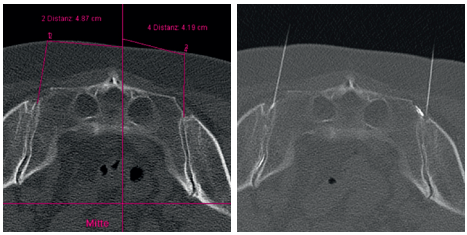

Rezidivierende ISG-Blockaden bei Psoriasis; Infiltration SI-Gelenke bds.

Biopsieverfahren

Zytologie; Stanzbiopsien; Knochenstanzen; Vakuumstanzen

Biopsien sind heute aufgrund der technisch ausgereiften Instrumentarien sehr sicher, beeinträchtigen den Patienten kaum und sind schnell und ambulant durchführbar.

Indikation

- Bei jeglicher nach klinischer und bildgebender Beurteilung verbleibenden Unsicherheit über die Dignität einer Strukturauffälligkeit kann hierdurch eine Abklärung erzwungen werden.
  Insbesondere eignen sich dafür die parenchymatösen Organe, Lymphknoten, Knochen und Weichteile von Hals, Körperstamm und Extremitäten
- Zur Festlegung einer onkologischen Therapiestrategie in der Second-Line-Therapie zur Bestimmung biologischer Parameter (z.B. Hormonstatus, Shifting, ...)

Verfahren

- Aufklärung ggf. 24 Std. vor dem Eingriff bei Stanzbiopsien (z.B. Abdomen, Knochen)
- Individualisierte Anpassung ggf. Bridging bei Patienten mit Antikoagulation oder Thrombozytenaggregationshemmern
- Lagerung in der Modalität (Ultraschall, CT, MRT)
- Lokalanästhesie, sterile Abdeckung, Punktion
- Dauer der Punktion ca. 10 - 15 Min.
- Nachblutungskontrolle nach 30 Min.
- Aufenthalt im Haus ca. 1 Std.
- Bei Punktionen an Knochen oder Abdomen sollte der Patient nicht selbst Auto fahren
- Der **Pathologie-Befund** wird direkt vom Pathologen an den Überweiser gesandt; nach ca. 3 (Weichgewebe) bzw. 6 Arbeitstagen (Knochen)

Zytologienadeln werden in der Regel nur noch in Rahmen der Schilddrüsendiagnostik genutzt. Zur Erlangung eines Gewebezylinders kommt die **Core-Stanzbiopsie** zum Einsatz. Dabei bleibt der Gewebeverband erhalten und ermöglicht eine histologische und sicherere Diagnose. Meist werden 4 - 6 Stanzzylinder (12 - 14 G) gewonnen.
Eine Besonderheit stellt die **Vakuumstanzbiopsie** in der Brustkrebsdiagnostik dar (s. S. 13). **Knochenstanzen** können in Lokalanästhesie fast aus allen Regionen von Körperstamm und Extremitäten in adäquater Stärke (2 mm) gewonnen werden, auch zur Analyse der Knochenmatrix (z.B. Osteomalazie).

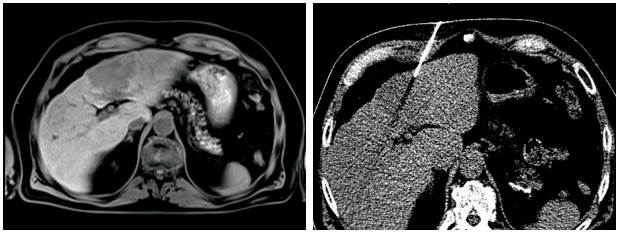

CT-Core-Stanze: Intrahepatisches Cholangiokarzinom

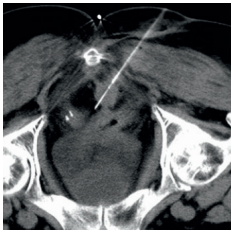

CT-Core-Stanze präsacral durch das Foramen ischiadicum: Rektumkarzinomrezidiv (in Abgrenzung zur Post-Op-Narbe)

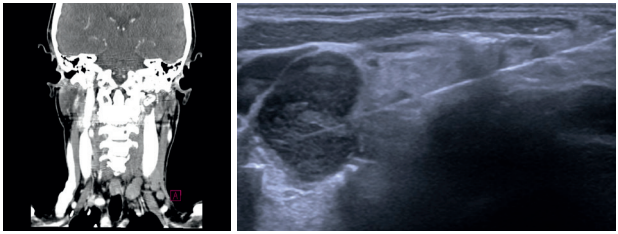

Sono-Core-Stanze eines cervicalen NHL

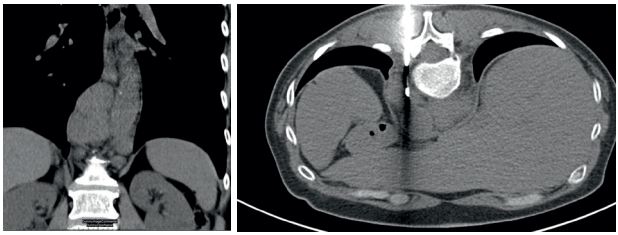

Sono-Core-Stanze paravertebral thorakal: Mischtyp M. Hodgkin

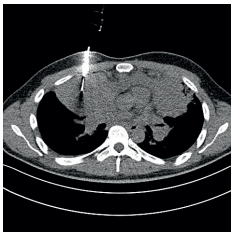

CT-Core-Stanze Thoraxwand: Thorakales Lymphom

Biopsieverfahren

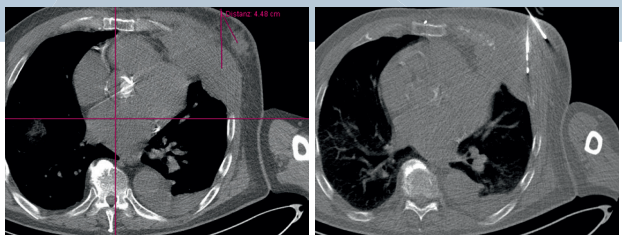

CT-Core-Stanze: Thoraxwandrezidiv eines Nierenzell-Karzinoms

CT-Knochen-Stanze vorderer Beckenring: Knochenmetastase Nierenzell-Karzinom

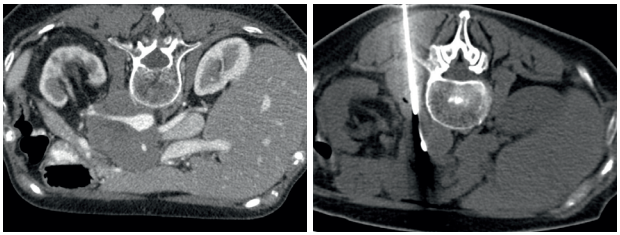

CT-Core-Stanze paraaortaler Tumor Nierengefäße: NHL

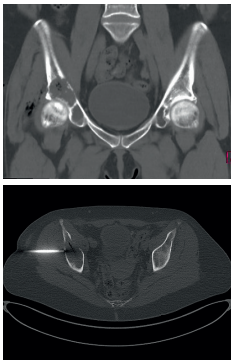

CT-Knochen-Stanze unklare Osteolyse supraacetabuläre: Spindelzellartigers Karzinom (CUP)

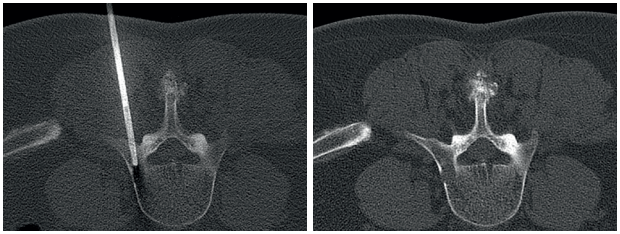

CT-Knochen-Stanze kleine Osteolyse Bogenwurzel: Metastase eines Mamma-Karzinoms

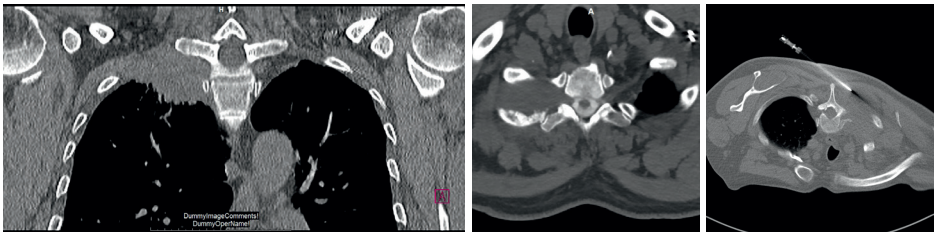

CT-Core-Stanze: Pancoast-Tumor



Die **Vakuumstanzbiopsie** stellt eine besondere Form der Core-Stanzbiopsie dar. Sie kommt als Standardverfahren zur Anwendung in der Brustkrebsdiagnostik, sowohl bei Abklärung einer Mikrokalkgruppe als auch von kleinen soliden Herden.

Dabei wird mit Tomosynthese, Stereotaxie, CT oder MRT der interessierende Herd unter örtlicher Betäubung aufgesucht, sondiert und eine 360 Grad Stanze vorgenommen.
Ein angelegtes saugendes Vakuum sorgt dafür, dass nicht nur ein umschriebener Zylinder, sondern ein kleines Volumen von knapp einem cm^3 entfernt und histologisch untersucht werden kann.
Dies erhöht die Treffsicherheit und histologische Aussagekraft.

Ist ein verdächtiger Herd im Sonogramm gut identifizierbar, reicht eine einfache sonogesteuerte Stanzbiopsie (80% aller Fälle).
Liegt Mikrokalk vor, wird mit Röntgenverfahren eine Vakuumbiopsie vorgenommen (> 15 % der Fälle).
Selten ist ein Herd ausschließlich im MRT sichtbar; in diesem Fall wird mit MRT-Führung eine Vakuumbiopsie durchgeführt.

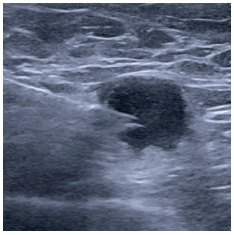
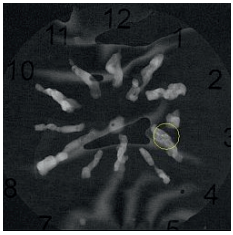

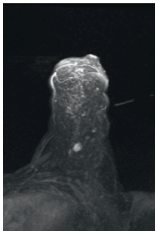

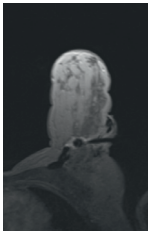

Gefäßintervention

Ballonexpandierbare Stents

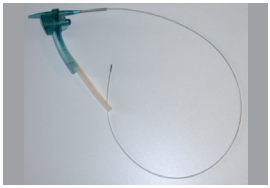
Thrombektomiesystem

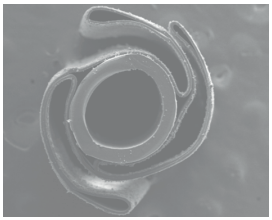
Beschichteter Ballon

Schneideballon

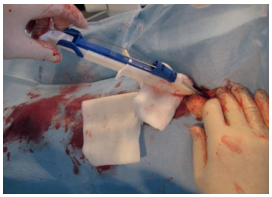
Punktionsverschluss-system

Behandlungen von Gefäßerkrankungen sind ein Klassiker der interventionellen Radiologie. 90 Prozent aller u.g. Erkrankungen sind auf diese Weise behandelbar.

Indikation

- pAVK
- Akute, chronische Extremitätenischämien
- Diabetisches Fußsyndrom
- Nierenarterienstenosen
- Coarctatio Aortae
- Subclaviastenosen/-verschlüsse
- Dialyse-Shunt-Probleme

Ablauf

- Voraussetzung: Exakte Gefäßdiagnostik (z.B. in unserer Gefäßsprechstunde)
- Aufklärung 24 Std. vor der Intervention
- Abklärung des Gerinnungsstatus
- Ambulanter Eingriff, Dauer ca. 20 - 60 Minuten
- Meist 6 Std. liegende Überwachung in der Tagesklinik
- 24 Std. Ruhe zu Hause
- 24 Std. Druckverband
- Patient muss sich zur Untersuchung bringen und danach abholen lassen
- Anschließend angepasste Thrombozyten-aggregationshemmung oder Antikoagulation
- Periodische Nachsorge

Diverse Techniken

- **Ballondilatationen (ggf. beschichtete Ballons)**
- **Stenteinlagen (ggf. beschichtete Stents)**
- **Gefäßendoprothesen**
- **Intraarterielle Thrombolysen**
- **Thrombektomien**
- **Gefäßverschlüsse**
- **Diverse Punktionsverschlüsse**

Diverse Zugänge

Je nach Lokalisation der Gefäßläsion werden für die Intervention verschiedene Punktionszugänge benutzt. Punktionen erfolgen gezielt unter Ultraschallführung.
Ggf. folgt im Anschluss ein Verschluss mit einem angemessenen Verklebungs- oder Nahtsystem.

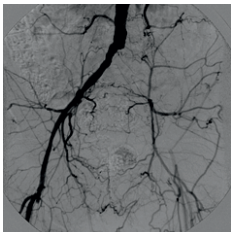

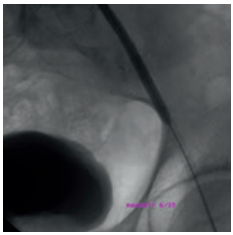

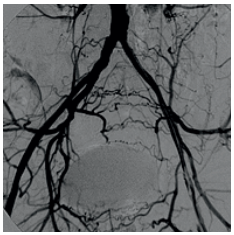

Transbrachiale Rekanalisation eines langstreckigen Verschlusses der A. iliaca co.mmunis und externa links mittels intraarterieller lokaler Thrombolyse und Einlage von selbstexpandierbaren Stents bei AVK St. II B

Gemantelter Stent



Selbstexpandierbarer Stent

Gefäßendoprothese



Embolieprotektionssystem

Beschichteter Stent



Mikrostent

Gefäßintervention

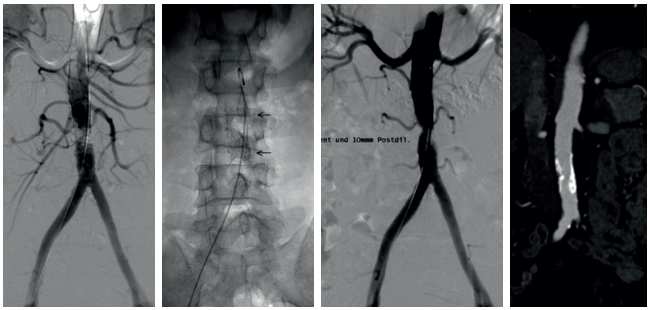

Transfemorale Angioplastie einer infrarenalen Coarctatio Aortae durch Einlage einer Gefäßendoprothese bei AVK Stadium II B

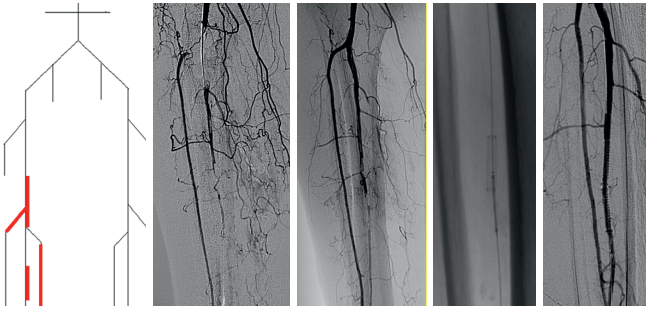

Transfemorale Unterschenkelarterienrekanalisation bei AVK Stadium IV rechts im Rahmen eines Diabetes mellitus

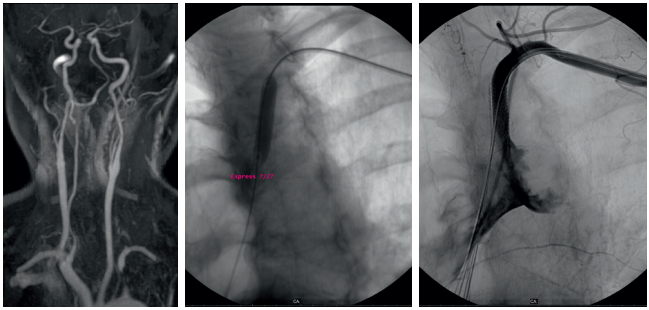

Transbrachiale Rekanalisation eines symptomatischen Verschlusses der linken A. subclavia mittels Einlage eines gemantelten Stents

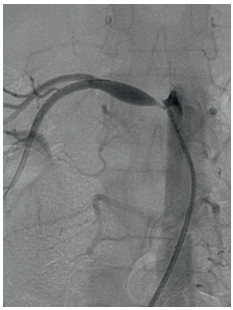

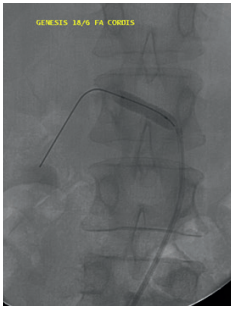

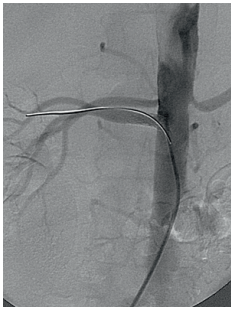

Transfemorale Stentangioplastie rechte Nierenarterie bei sekundärem Hypertonus

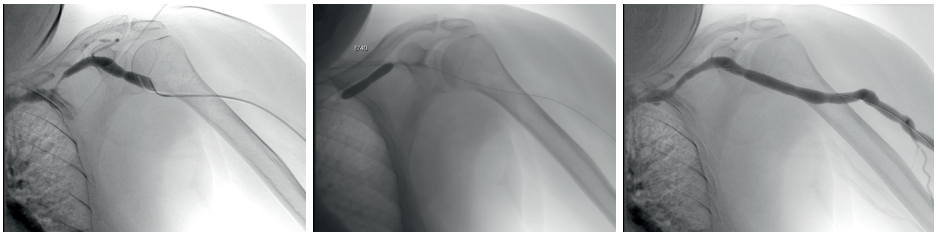

Dialyse-Shunt-Intervention: Zentrale Stenose der proximalen shuntableitenden V. cephalica vor dem Zufluss in die V. subclavia; Ballondilatation

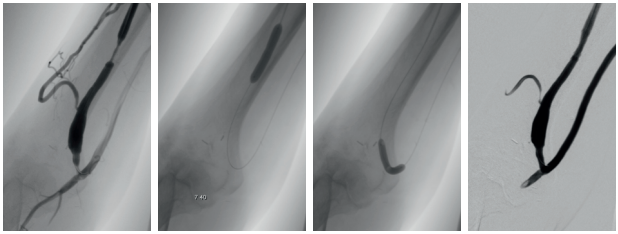

Stenose an der Anastomose u. in der ableitenden V. cephalica; Ballon-Dilatation beider Lokalisationen; Intervention am dialysefreien Tag

Gefäßdiagnostik wird in der Regel non-invasiv vorgenommen, siehe Kompetenzzentrum Gefäßmedizin:

- **FKDS (Farbkodierte Duplexsonographie)**
- **Feinnadel-DSA**
- **MR-Angiographie**
- **CT-Angiographie**

Katheterdiagnostik ist Spezialfragen vorbehalten.

Direkte Venen- oder Arteriendarstellungen an den Extremitäten sind Routineuntersuchungen mit Nadelpunktion des entsprechenden Gefäßes, aber ohne Folgen für den Patienten und somit als non-invasiv einzustufen.

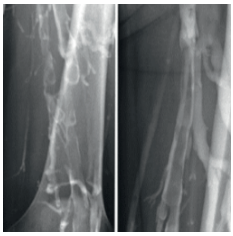

Beinvenenthrombose li.; Phlebographie

Verschluss V. subclavia re.; DSA-Technik

Gefäßintervention

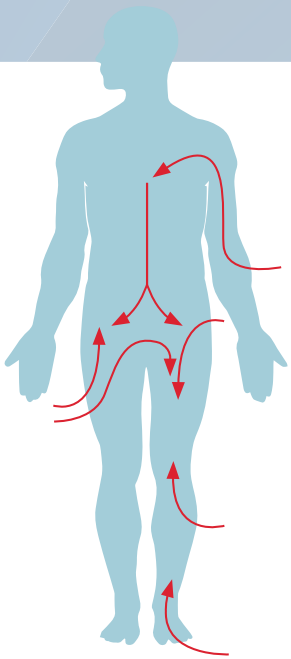

Die **Zugänge zu den Blutgefäßen** bei Diagnostik und Intervention werden angepasst an die zu behandelnde / untersuchende Gefäßprovinz gewählt. Eine Vielzahl solcher Zugänge sind möglich; entweder unter einfacher Palpation oder auch Ultraschallführung:

- A. femoralis ante-, retrograd, cross-over
- A. brachialis
- A. poplitea
- Radiale und pedale Gefäße
- V. brachialis, cubitalis, pedal
- Shuntvenen
- Arterielle und venöse Direktpunktion tiefliegender Gefäße unter Sonographie

Vor Eingriffen jeder Art muss der **Gerinnungsstatus** bedacht werden. Dies erfolgt im Aufklärungsgespräch. Ggf. muss dieser für die Intervention angepasst werden.

In der Regel gilt bei **Feinnadelpunktionen**:

- Venenpunktionen, FN-DSA, Arthros, RSO, ... sind unproblematisch
- Allenfalls bei Muskelinjektion sollte eine doppelte Thrombozytenhemmung eine Woche vorher auf eine einfache reduziert werden (PRT, Facetteninfiltration, Zytologiegewinnung)

Bei **Stanzen und Gefäßinterventionen** gilt:

- Doppelte Aggregationshemmung -> auf einfache umstellen (1 Woche vorher)
- Antikoagulation mit Vit K Antagonisten -> Bridging mit Enoxaparin
- Antikoagulation mit NOAks -> Karenz 2-3 Tage (Medikament entsprechend)

Nach Beendigung der Intervention kann wieder auf das vorherige Regime zurückgekehrt werden. Im Aufklärungsgespräch wird dieses unsererseits organisiert und auch die Rezepturen vorgenommen. Wir bitten lediglich um Bestimmung der Laborwerte (PTT; INR Thrombozytenzahl).

Die **TACE (Transarterielle Chemoembolisation)** stellt eine der Therapieoptionen von diversen Lebertumoren dar. Hierbei werden über einen Katheter mit Chemotherapeutika besetzte Mikrokügelchen an den Tumor herangebracht. Diese verschließen die arterielle Zufuhr des Tumors und geben das Chemotherapeutikum lokal an ihn ab.
Dieses Verfahren ist minimal-invasiv und kann ambulant angeboten werden. Die Embolisation kann zwischen 15 - 45 Minuten in Anspruch nehmen. Anschließend verbleibt der Patient 6 Stunden in unserer Tagesklinik in Überwachung.
Solch eine Chemoembolisation wird mehrfach je nach Ansprechen durchgeführt. Die Indikation wird in intersektoraler/interdisziplinärer Absprache mit dem Onkologen gestellt.

Chemoembolisation eines HCC

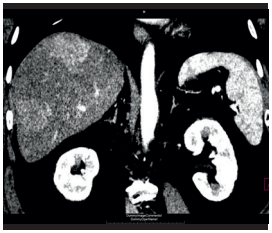
HCC im CT

DSA vor Embolisation

DSA nach Embolisation

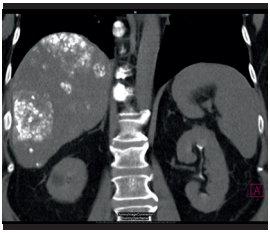
Embolisierter Tumor im CT

Chemoembolisation einer Metastase eines Colorektalen Karzinoms

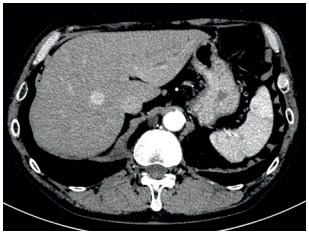
CT mit Nachweis einer hypervascularisierten Metastase

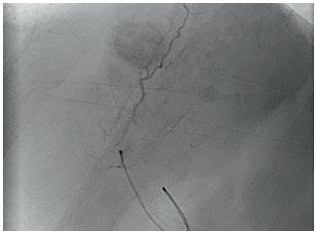
DSA mit Mikrokatheter zum Aufsuchen der Metastase

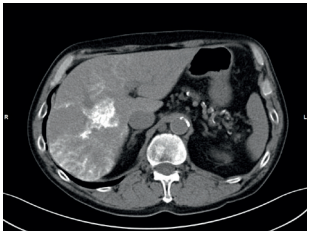
CT nach Embolisation der Metastase

RVZ

Radiologisches Versorgungszentrum Ostwestfalen

Interventionelle Radiologie im RVZ

Ringstraße 44
32427 Minden

Ihre Kontaktmöglichkeiten zum RVZ

Sie erreichen uns telefonisch...

- Zentrale Anmeldung: 0571 8895-0
- Arzt-zu-Arzt: 0571 8895-500
- Notfalltermin: 0571 8895-111
  Nur durch Arzt/Praxis/Klinik anzumelden bei V.a.: TVT / Lungenembolie, AVK Stadium III/IV (nächtlicher Ruheschmerz, trophische Störungen), Kritische Bein-Ischämie, Thrombotischer Arterienverschluss, TIA, Insult, Thrombophlebitis, Dialyseshuntprobleme
- HA-Vermittlungsfall: 0571 8895-210
- Befundanforderung: 0571 8895-120
- Gefäßmedizin: 0571 8895-222
- Brustdiagnostik: 0571 8895-333
- Strahlentherapie: 0571 8895-444
- Prostatadiagnostik: 0571 8895-555

per Fax: 0571 8895-199
oder per E-Mail: info@rvz.de

Radiologisches Versorgungszentrum Ostwestfalen GbR
Website: www.rvz.de

Mehrfache Auszeichnung für Dr. Geibel (2017, 2018, 2019, 2020, 2021):

20210623