Information für Ärztinnen/Ärzte

RVZ
Radiologisches Versorgungszentrum Ostwestfalen

Kompetenzzentrum

MUSKULOSKELETTALE RADIOLOGIE

- Digitales Röntgen und Durchleuchtung
- Magnetresonanztomographie (MRT)
- Computertomographie (CT)
- Arthrographie (Röntgen, CT, MRT)
- Nuklearmedizinische Diagnostik
- Osteodensitometrie (Knochendichtemessung: DEXA, TBS)
- Infiltrationstherapie (z.B. PRT)
- Radiosynoviorthese (RSO)
- Entzündungs-/Reiz-/Schmerzbestrahlung
- Probeentnahmen (Stanzbiopsien aus Knochen / Weichteilen)

Sehr geehrte Frau Kollegin, sehr geehrter Herr Kollege,
um der ausgesprochen hohen Prävalenz von Erkrankungen am Bewegungsapparat und der Bedeutung für die Epidemiologie und Ökonomie Rechnung zu tragen, ist im RVZ nun das Kompetenzzentrum für Muskuloskelettale Radiologie eingerichtet.

Zum radiologischen Kompetenzzentrum gehören:

1. Ein weitreichendes Spektrum an unterschiedlichsten diagnostischen Untersuchungsverfahren der Radiologie: Kernspintomographie (MRT), CT, diverse Röntgenverfahren, Arthrographien, Szintigraphien, Knochendichtemessungen, jeweils mit ihren Spezialverfahren.

2. Radiologische Behandlungsverfahren am Bewegungsapparat:
   - Schmerztherapeutische Eingriffe unterschiedlicher Art an der Wirbelsäule, an Muskelansätzen und Nerven
   - Bestrahlungsoptionen für akute und chronische Entzündungen an Muskeln, Sehnen und Gelenken
   - Intrakavitäre Applikation von strahlenden Isotopen zur Linderung synovialer Entzündungserkrankungen (Radiosynoviorthese)

3. Invasive Diagnostik:
   Probeentnahmen aus fast allen Skelettprovinzen unter CT- oder MRT-Führung oder auch die intraartikuläre Kontrastmittelgabe

4. Nicht zuletzt gehören zum Kompetenzzentrum engagierte und erfahrene Ärzte, die sich diesem Gebiet immer wieder auf‘s Neue zuwenden und durch kontinuierliche Fortbildung auf der Höhe der medizinischen Kenntnisse stehen.

Wir hoffen somit weiter zur Optimierung der radiologischen Versorgung in Minden und Umgebung beizutragen.

Mit freundlichen und kollegialen Grüßen

Dr. med. Thomas Geibel
Ärztlicher Leiter

Zur Website
www.rvz.de

Unsere spezialisierten Ärzte

Dr. med. O. Bünger

- FA für Diagnostische Radiologie, FA für Nuklearmedizin
- Spezialzertifizierung mpMRT Prostata (DRG, Stufe Q1)
- Zertifiziert als Muskuloskelettaler Radiologe (DRG, Stufe Q1)

Dr. med. C. Fischer

- FA für Radiologie
- Zertifiziert als Muskuloskelettaler Radiologe (DRG, Stufe Q1)

Dr. med. C. Lange

- FA für Diagnostische Radiologie
- Spezialzertifizierung mpMRT Prostata (DRG, Stufe Q1)
- Zertifiziert als Muskuloskelettaler Radiologe (DRG, Stufe Q1)

Dr. med. K. Lehzen

- FÄ für Diagnostische Radiologie
- Expertin für allgemeine Osteoporoseversorgung (DVO)

Dr. med. T. Geibel

- Ärztlicher Leiter
- FA für Radiologie, FA für Strahlentherapie
- Experte für allgemeine Osteoporoseversorgung (DVO)

Ihr Kontakt zu uns

Arzt-zu-Arzt:
Tel. 0571 8895-500

HA-Vermittlungsfall:
Tel. 0571 8895-210

Befundanforderung:
Tel. 0571 8895-120

Fax:
0571 8895-199

Konventionelles Röntgen, Ganzkörperaufnahmen, Skelettalterbestimmung

Konventionelle Röntgenaufnahmen:

- ausschließlich digital
- im PACS gespeichert
- Bildübermittlung über QR-Code (easyRadiology) oder CD

Wichtig für die Überweisung

- Fragestellung notieren
- Radiologe ist verpflichtet, die „rechtfertigende Indikation“ dahingehend zu prüfen, ob der Einsatz von Röntgenstrahlen gerechtfertigt ist oder andere, röntgenstrahlenfreie Verfahren einzusetzen sind
- Von Fragestellung abhängig, ob Aufnahmen im Liegen, Stehen oder Funktionsstellung angefertigt werden müssen (z.B. Skoliose, Gleitwirbel-instabilität oder Fußdeformität unter Belastung)
- „Mit- und Weiterbehandlung“ ankreuzen, da der Radiologe gleich entscheiden kann, ob Zusatzuntersuchungen notwendig sind – der Patient braucht kein zweites Mal vorstellig werden.

Subkapitale Humerusfaktur

Handaufnahme: Beurteilung Skelettalter

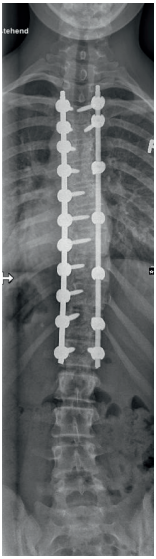

Ganzwirbel-säulenauf-nahme nach Skoliose-OP

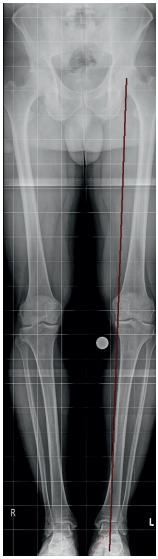

Ganzbein-aufnahme zur Winkelvermessung vor Knie TEP

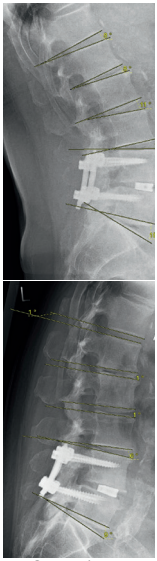

LWS: Funktions-aufnahmen zur Beweglichkeits-abschätzung

Mittelfußinstabilität bei Diabetischem-Fuß-Syndrom im Stehen

Magnetresonanztomographie (MRT)

MR Open (keine Kassenleistung)

Die **Kernspintomographie** ist das aufschlussreichste bildgebende Verfahren.

Vorteile

- Keine Strahlenbelastung
- Gelenke lassen sich als komplexe Strukturen mit all ihren diversen Gewebekomponenten gut abbilden: Knochen, Knochenmarksraum, Sehnen und Ansätzen, Sehnenscheiden, Knorpel und Muskeln
  (Röntgen und CT erfassen lediglich die kalktragende Komponente)
- Anatomisch angepasste Empfangsspulen sorgen für optimalen Empfang des Signals aus dem Körperteil und somit für eine hohe Bildauflösung
- Im RVZ stehen zwei besondere MRT-Geräte: Ein 3-Tesla-MRT, gut geeignet für kleine Gelenke und Arthrographien sowie ein offenes MRT, gut geeignet für Patienten mit Platzangst und/oder für MR-gesteuerte Injektionen

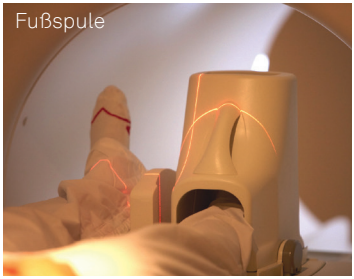
Fußspule

Handspule

Ganzkörperspule

Nachteil

- Nicht geeignet für Träger intrakorporaler elektrischer Geräte (z.B. Schrittmacher, Defibrillatoren, Cochleaimplantate, ...)

Magnetresonanztomographie (MRT)

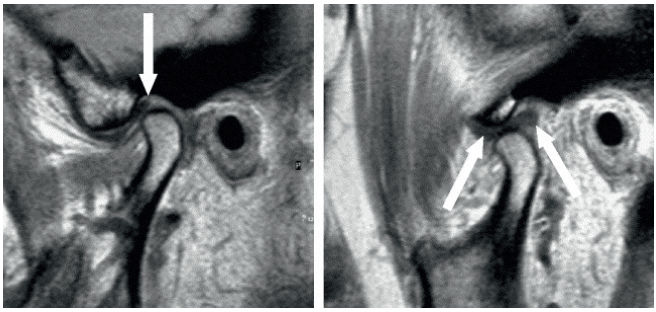

Kiefergelenk Diskusdislokation mit Reposition

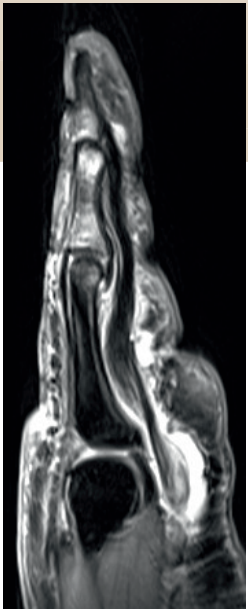

Tendovaginitis
Beugesehnen D4

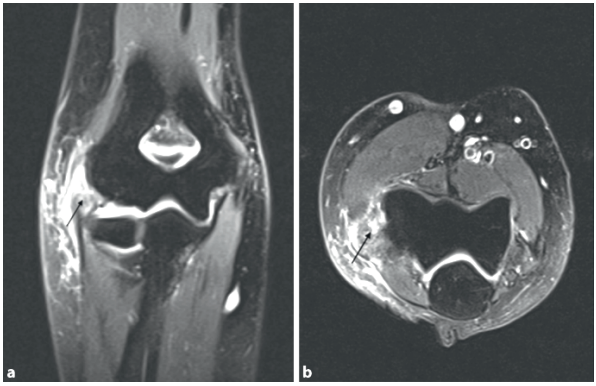

Ellenbogen, Epicondylitis radialis

Bandscheibendegeneration
C3/4 u. C6/7 mit Myelopathie
nach früherer Fusion C4/5/6

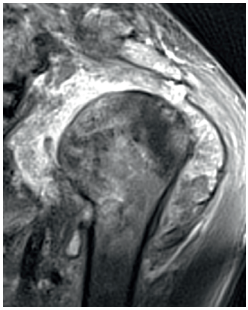

Synoviale Metastasen-
aussaat eines BC

Lunatummalacie

Bildübermittlung über
QR-Code (easyRadiology)
oder CD

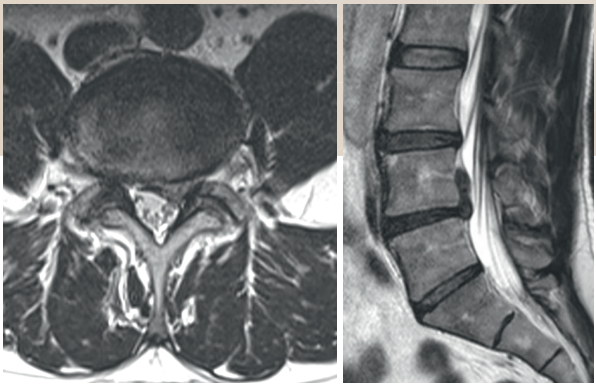

BS-Extrusion L4/5 mit Migration nach cranial

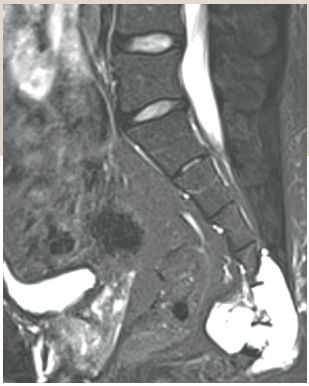

Chordom Os sacrum

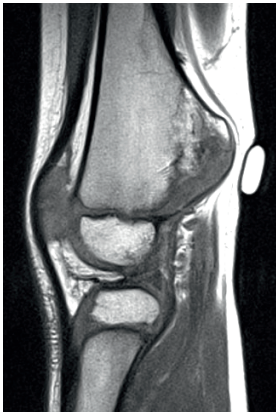

Katilaginäre Exostosen

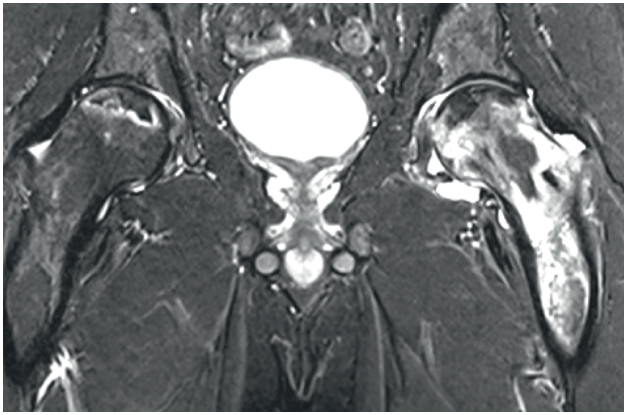

Hüftkopfnekrose rechts, Insuffizienzfraktur links

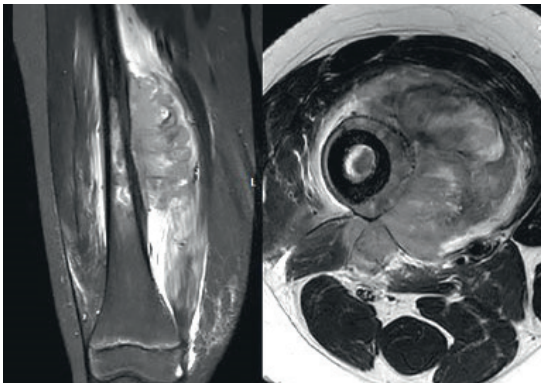

Ewing-Sarkom Oberschenkel

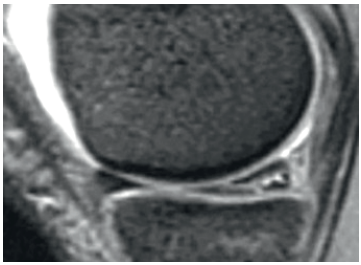

Innenmeniskusriss Hinterhorn

Computertomographie (CT)

Eigenarten

- Geringe Strahlenbelastung an Extremitäten, Kopf und HWS; etwas mehr Strahlenbelastung an BWS, LWS, Becken, häufig aber spezielle Low-Dose-Programme (Reduktion der Dosis um ca. 80 %).

Vorteile

- Sehr hohe Ortsauflösung der kalktragenden Strukturen wie Kompakta und Spongiosa
- Schnelligkeit der Untersuchung: 10-30 Sekunden für langen Körperabschnitt; vorteilhaft für unruhige Patienten
- Aufgrund der kleinen Bildpunkte (Voxel) sind Rekonstruktionen in alle Raumrichtungen sowie 3D-Darstellungen möglich
- Bei Metallimplantaten: Einsatz eines speziellen Artefakt-Reduktionsprogrammes (MAR); somit können auch metallnahe Regionen beurteilt werden (z.B. Prothesen-Lockerungen)
- Bildübermittlung über QR-Code (easyRadiology) oder CD

Sagittale u. coronale Rekonstruktionen: Kahnbeinfraktur

Kiefernekrose unter Alendronat

Chronischer Zahnwurzelabszess

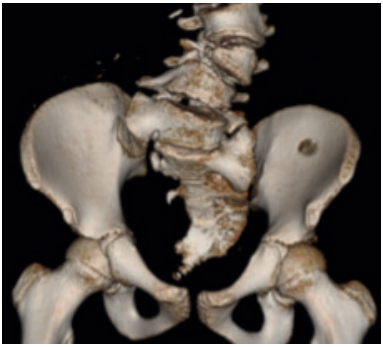

3-D-Rekonstruktion: Anlagevariante LWS-Sacrum-Übergang mit Halbwirbelbildung

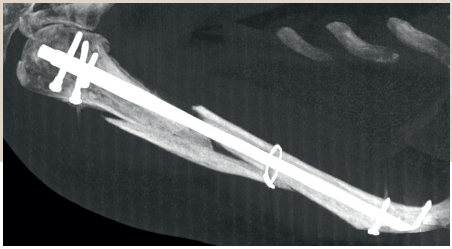

Post Op 3-D-Rekonstruktion zur Beurteilung der Fragmentlage

3-D-Rekonstuktion einer Klavikulafraktur

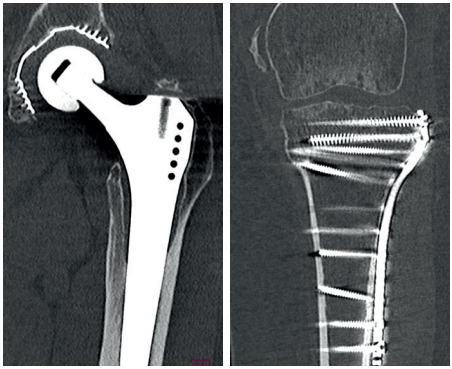

CT-Aufnahmen mit MAR-Programm:
links Lockerungszeichen um den Schaft der Hüftprothese / rechts blande Verhältnisse um Tibiaverplattung

3-D-Rekonstruktion: Posttraumatische komplette Luxation des Mittelfußes

Sagittale Rekonstruktion der gesamten Wirbelsäule: Metastasenbefall links durch Mamma Ca. / rechts bei Plasmozytom

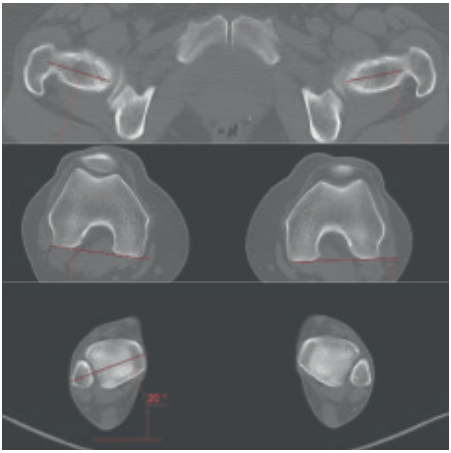

Gelenkswinkelmessung vor Prothesen-Op

Invasive diagnostische Verfahren

Direkte Arthrographie Rö / MRT / CT

- Spezialverfahren zur Darstellung intraartikulärer Feinstrukturen
- Indikationen: Läsionen an Labrum, Knorpel und Bändern, Gelenkkörper, Rupturen, Flakes, post OP, CP-Destruktionen, TFCC-Läsion, intrinsische Bänder, Menisci
- KM-Injektion in das Gelenk unter Durchleuchtung u. in Lokalanästhesie
- Schnittbild entweder MRT oder CT
- CT-Arthrographie als grundsätzliche Alternative bei Kontraindikation für eine MRT

Schulter

Injektion

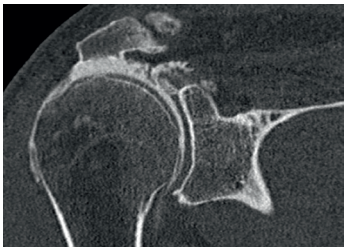

Supraspinatusabriss mit Retraktion

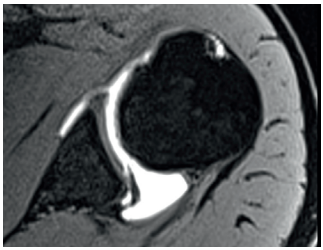

GLAD-Läsion

Ellenbogen

CT: Ausmaß des Knorpelschadens;
MR: Untauglichkeit wegen Metallartefakten

Handgelenk

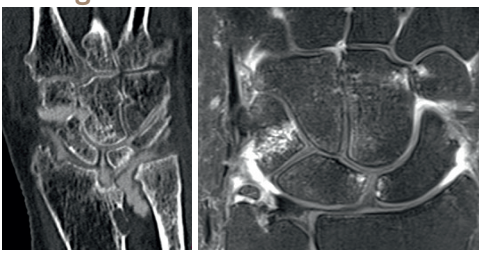

CT: Ausmaß Synovialitisschäden bei CP;
MR: Triquetrumfraktur, Abriss Proc.styloideus ulnae, Abriss Diskusbasis

Hüfte

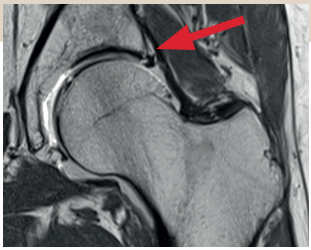

Basisriss des Labrum acetabuli

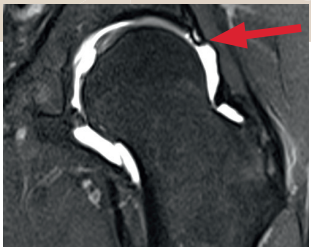

Zentrale Degeneration des Labrum acetabuli

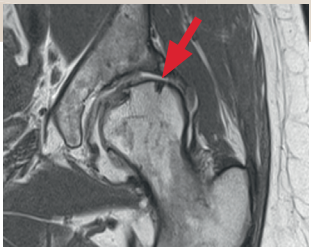

Beginnende Arthrose mit Knorpeldefekt, Acetabulum-degeneration, Osteophyten an Acetabulum und Hüftkopf

Kniegelenk

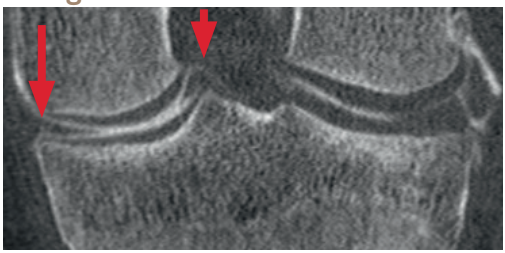

CT-Arthro: Innenmeniskus Korbhenkelriss

Sprunggelenk

Flake-Fraktur mit nicht-anheilendem Fragment

CT-Myelographie

- Spezialuntersuchung von HWS, BWS, LWS, Sacrum
- Indikationen: Leckagen, Kompressionen, spinale Engen, intraspinale Raumforderungen
- Kontrastmittel wird in den Duralsack injiziert
- Alternative bei Kontraindikationen für MRT
- Anschließend 4 Std. Überwachung in Tagesklinik

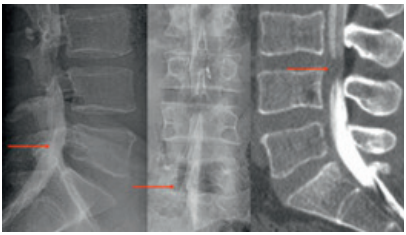

Duralsack-Einengung, Nervenkompression an HWS, BWS und LWS als CT-Darstellung

Nuklearmedizinisches Verfahren: Skelettszintigraphie

Prinzip

Hierbei wird ein radioaktiver Tracer i.v. injiziert. Er kann von außen bezüglich seiner Verteilung beobachtet werden, zunächst in der Anflutungsphase, danach in der Blutpoolphase, nach zwei Stunden in seiner Akkumulationsphase am Skelett.

Diese Tracer-Einlagerung findet an Knochenorten mit besonderer Osteoblastenaktivität statt. Die Skelettszintigraphie stellt unter allen Verfahren das mit der gröbsten Ortsauflösung dar. Es besitzt aber die höchste Empfindlichkeit auf Umbauprozesse und eignet sich aufgrund des weiten Sichtfeldes für die Gesamt-Skelettbeurteilung.

Indikationen

Suche nach Knochenmetastasen und -tumoren, Knocheninfiltration durch pathologische benachbarte Prozesse, okkulte und fragliche Frakturen, aktivierte Arthrose, Gelenkentzündungen, Knochenstoffwechselerkrankungen (z.B. Morbus Paget), Endoprothesen-Lockerungen, Osteomyelitis, CRPS

Untersuchungsdauer

Ca. 2-3 Stunden

Strahlenexposition

2-4 mSv

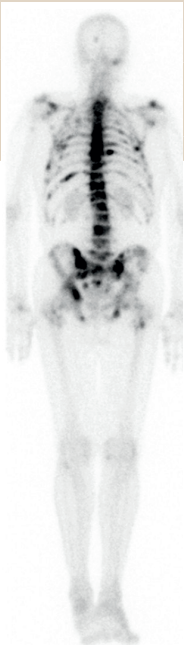

Knochenmetastasen bei Prostata-Ca.

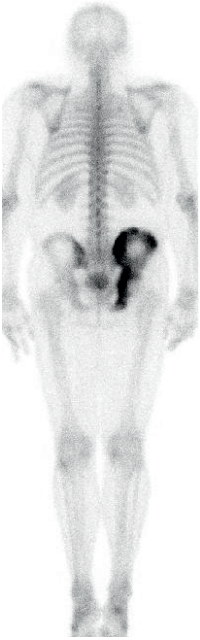

M. Paget rechtes Becken

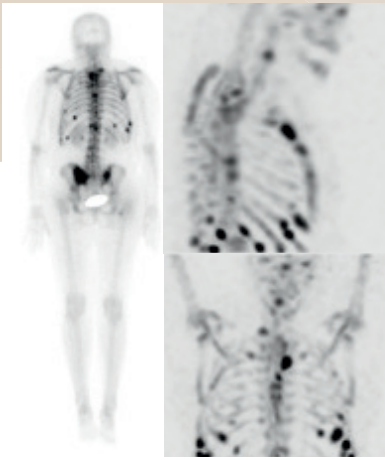

Mamma-Ca.: Metastasen,
Überblick und Detail

Polyarthritis bei CP

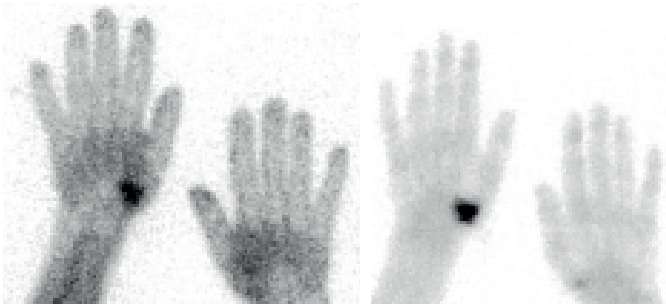

Daumensattelgelenk: DD Arthritis / Arthrose?
Arthitis, da in Frühphase Hyperämie!

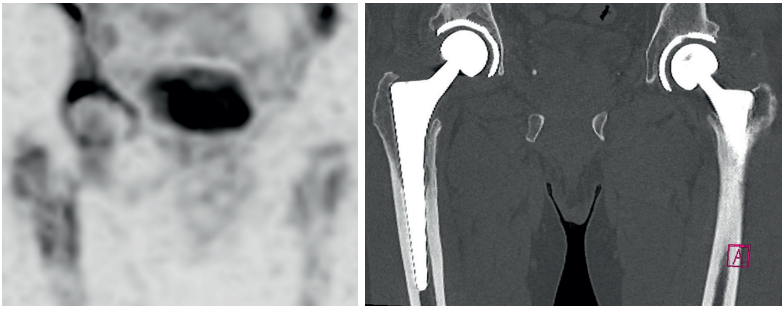

TEP: rechts gelockert, links stabil

Knochendichtemessung mit DEXA und TBS

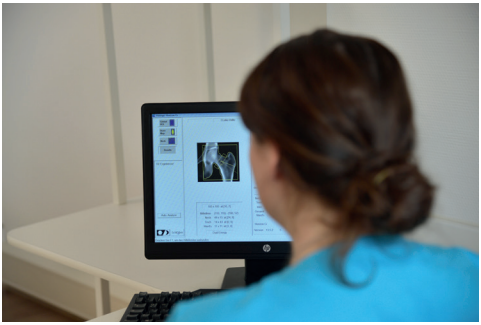

DEXA (Dual Energy X-Ray Absorptiometry) stellt die Methode der Wahl dar, die Kalziumdichte bei der Frage nach Osteoporose und Frakturgefährdung in repräsentativen Regionen des Skelettsystems zu messen.

In der Regel sind dieses die Hüftgelenke, die Lendenwirbelsäule und ggf. der distale Unterarm.

Die Messergebnisse gehen ein in die Bewertung, ob bei einem Patienten eine Frakturgefährdung vorliegt und somit eine Indikation für eine Systemtherapie.

Die Bewertung erfolgt nach den Kriterien des Dachverbandes Osteologie (DVO) und berücksichtigt einen Fragebogenkatalog bezüglich eines Risikoprofiles.
Dieses ist über eine Anamnese erfassbar und wird vor der Untersuchung abgefragt.
Der DVO aktualisiert diese Kriterien fortlaufend.

Pat.-ID. _____ Initialien _____ Indikation gepr. _____
Alter _____ Menoalter _____ Datum _____
Überw.: _____ U-Nr. _____

	♀ post-menop	♂ > 60	♀ > 60	♂ > 70	♀ ♂ > 70 80	T ←	gen
Niedrigtraumatische WK#: singulär, 2. oder 3. Grades, multiple: 1. Gr. bis 3. Gr.	X	X	X	X	Generelle Empfehlung aufgrund des alterbedingten Frakturrisikos sowohl therapeutische Maßnahmen möglich sind		✖
Proximale Femurfraktur, niedrigtraumatisch							✖
Hochdosierter Glococorticoidtherapie >= 7,5 mg Prednisolonäquivalent							✖ T<-1,5
< 3 niedrigtraumatische Frakturen in letzten 10 a # (Ausnahme Zehen, Finger, Schädel, Knöchel)	X	X	X	X		✖	
Diab mell Typ I	X	X	X	X		✖	
Glukokortikoidetherapie > 2,5 mg , < 7,5 mg Prednisolononäquivalent 3 mth/bestehend o. geplant, nach drei Monaten Reevaluation	X	X	X	X		✖	
Epilepsie / Antiepileptika	X	X	X	X		✖	
Z.n. B II Op oder Gastrektomie	X	X	X	X			
Cushing, subklinischer Hyperkortisolismus	X	X	X	X		✖	
Primärer Hyperparathyreoidismus	X	X	X	X		✖	
Wachstumshormonmangel	X	X	X	X		✖	
Antiandrogene Behandlung Hypogonadismus beim Mann ✖	X	X	X	X		✖	
Aromatasehemmer ✖	X	X	X	X		✖	
Rheumatoide Arthritis	X	X	X	X			
Spondylosis ankylosans	X	X	X	X		✖	
Monoklonale Gammopathie	X	X	X	X			
Proxm. Femurfl bei Eltern			X	X		✖	
Untergewicht BMI <20			X	X			
Rauchen >10py oder COPD			X	X		✖	
Multiple intrinsische Stürze erhöhte Sturzneigung				X		✖	
Immobilität			X	X		✖	
Herzinsuffizienz			X	X		✖	
Einnahme von Protonenpumpenhemmer ✖			X	X		✖	
Glukokorticoide inhaliert			X	X			
Zöliakie			X	X		✖	
Einnahme von Glitazonen ✖			X	X		✖	
Diab mell II			X	X			
Hyperthyreose sdubkl. oder manifest			X	X			
Depression / Antidepressiva			X	X		✖	
Singuläre WK # 1.Gr						✖	
hsCRP Erhöhung						✖	
Knochenumbaumarker im 4. Quadril Einzelfallentscheidung ✖						✖	

✖ s. Medikamentenliste T-Score um 1,0 erhöhen ✖ T-Score um 0,5 erhöhen ✖ generelle

Fragebogen zur Einschätzung der Risikogruppe

Zur Webseite
„DEXA für Ärzte“
auf www.rvz.de

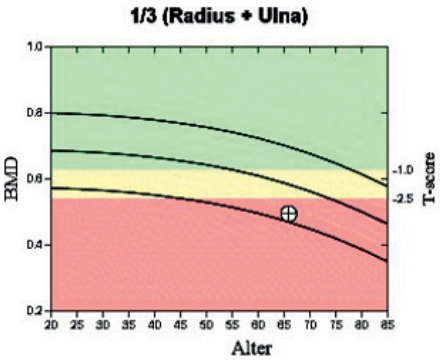

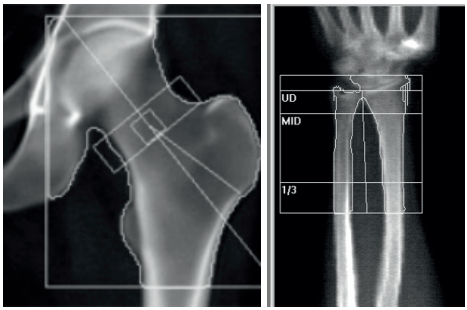

Standardreferenz-Regionen:
Hüfte, Unterarm, LWS

TBS (Trabecular Bone Score) ist ein spezielles Analyse-Programm, das an der Wirbelsäule die Homogenität bzw. Inhomogenität des Kalksalzgehaltes berücksichtigt und somit die Trabekeldichte repräsentiert.

Es besteht damit erstmals eine Möglichkeit, auch die Trabekel-Architektur als Stabilitätsfaktor bei Osteoporose zu bewerten.

Die Trabekeldichte der Spongiosaräume reagiert auf medikamentöse Beeinflussung empfindlicher als der Kalksalzgehalt selbst.

Die Auswirkung von Medikamenten (z.B. Glucocorticoide) oder im Therapieverlauf bei Einsatz osteoanaboler bzw. antiresorptiver Medikamente lassen sich besser abschätzen.

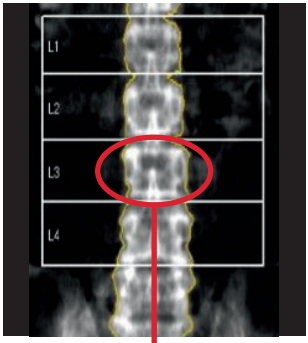



Normaler TBS-Score

Reduzierter TBS-Score

Schnittbildgesteuerte Injektionstherapie zur Schmerzbehandlung

Infil. Atlantooccipitalgelenk

Periradikuläre Therapie (PRT)

Bei akut und rezidivierend neural oder perineural ausstrahlenden Schmerzen, verursacht durch Nervenirritationen an der Wirbelsäule (akuter, chronischer, rezidivierender Bandscheibenschaden, Facettengelenksarthrose, Facettenganglien)

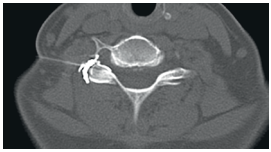
Facetteninfiltration C5/6

Facetteninfiltration

Bei Schmerzen, die vorwiegend durch degenerative/entzündliche Veränderungen an den Facettengelenken an HWS, BWS und LWS verursacht werden

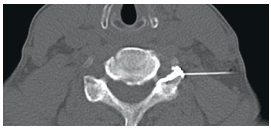
Transforaminale Infil. N.C6

SI-Gelenkinfiltrationen

Rezidivierende SI-Gelenkreizungen (aktivierte Arthrose, floride Sakroiliitis)

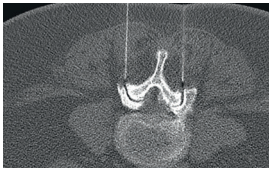
Facetteninfiltration L3/4 bei aktivierter Spondylarthrose

Ablauf

- Aufklärung min. 24 Stunden vor erster Injektion
- Individuelles Management bei antikoagulierten Patienten bzw. Einnahme von Thrombozytenaggregationshemmern wird unsererseits organisiert
- Bildgebung (zum Beispiel MRT) vorher notwendig, um Korrelation zwischen Pathologie und Beschwerdebild zu belegen; dadurch Festlegung der Lokalisation der Injektion
- 1-6 Sitzungen mit wöchentlichem Abstand
- CT-gesteuerte Nadelführung (Low-dose-Technik), Injektion von Lokalanästhetikum und Kortikoid; alternativ auch am offenen MRT möglich ohne Strahlenbelastung (Selbstzahlung)
- Je nach Beschwerdenentwicklung gegebenenfalls auch Wechsel des Injektionsortes

Transforaminale Infil.N.L5

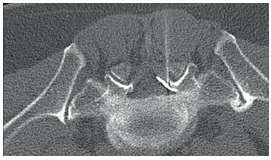
Interlaminäre Infil. N.S1

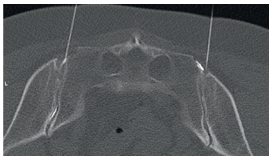
Infil. SIG bei Spondylarthropathie

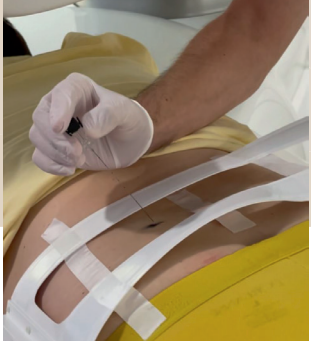

Zur Webseite
„PRT für Ärzte“
auf www.rvz.de

Injektionstherapie am offenen MRT

Alle genannten Infiltrationsverfahren können auch statt unter CT-Führung strahlenfrei unter MR-Führung durchgeführt werden. Hierbei kommen spezielle Sequenzen für die Bildgebung zum Einsatz, die wie bei einer Durchleuchtung die Nadelplatzierung verfolgen lassen. Das Nadelmaterial ist antimagnetisch.

Zielpunkt | **Kontrolle Nadelspitze** | **Kontrolle Medikament**

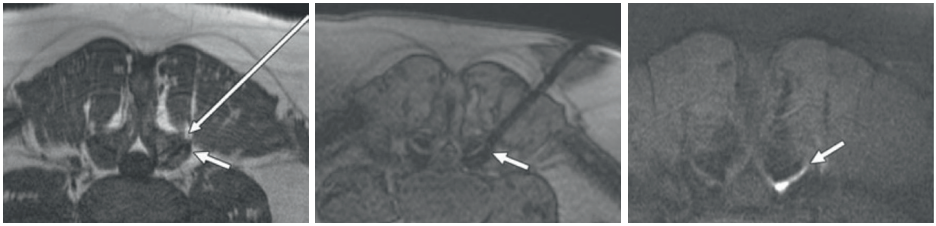

Facettengelenkinfiltration L4/5

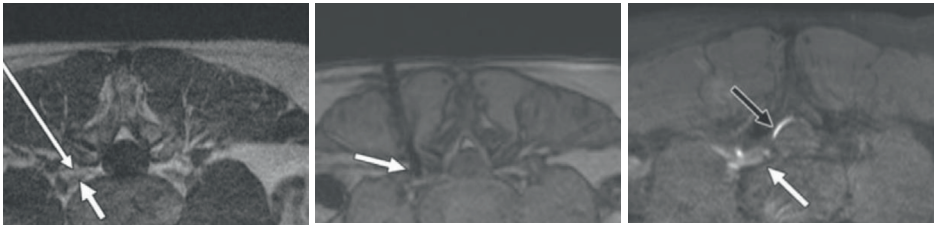

Intraforaminaler Zugang Nerv L4 li.

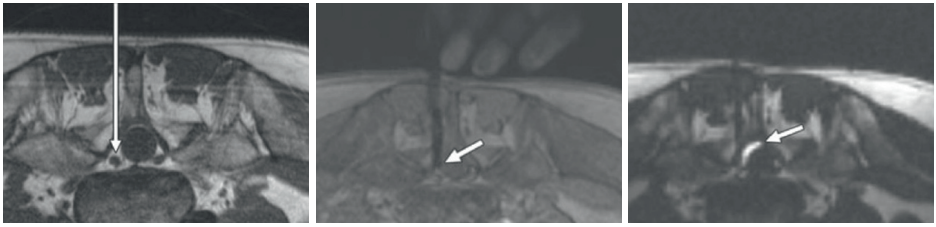

Interlaminärer Zugang Nerv S1 li.

Schmerztherapie Radiosynoviorthese (RSO)

Die **Radiosynoviorthese (RSO)** stellt eine wirksame Therapie chronischer entzündlicher Gelenkerkrankungen dar.

Prinzip

Ins Gelenkcavum werden schwach ß-strahlende Nuklide injiziert. Sie dämpfen die Aktivität von Entzündungszellen in der Synoviaschicht.

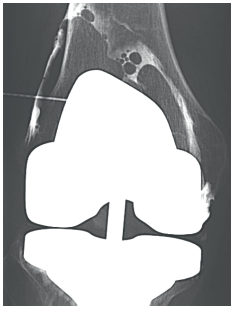

Chronische Synovialitis nach Knie-TEP (Yttrium-90)

Indikation

Rheumatoide Arthritis, aktivierte Arthrosen, chronische Synovialitis, Entzündungen, rezidivierende Ergüsse nach Endoprothesen

Behandelbare Gelenke

Knie, Schulter, Ellenbogen, Füße, kleine Gelenke an Fingern und Zehen

Je nach Synoviadicke werden unterschiedliche ß-Strahler mit angepassten Eindringtiefen benutzt: Yttrium-90, Rhenium-186, Erbium-139

Ablauf

- Aufklärung 24 Stunden vorher
- Nachweis einer Synovialitis, entweder durch Knochenszintigramm oder MRT mit KM
- Unter Durchleuchtung Punktion des betroffenen Gelenkes mit Mikronadel und Injektion der Radioaktivität
- 1 Stunde Aufenthalt im RVZ
- Gelenkschonung für 48 Stunden

Posttraum. chron. Synovialitis Ellenbogen (Rhenium-186)

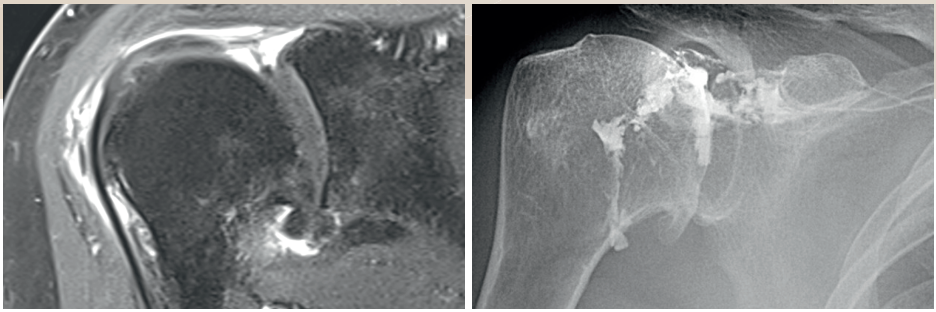

Chronische Schulterarthritis (Rheniuim-186)

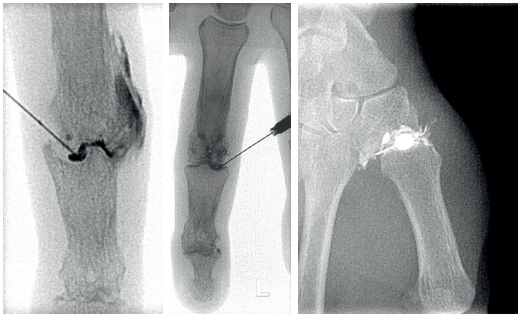

Chron. Polyarthose div. Fingergelenke (Erbium-139)

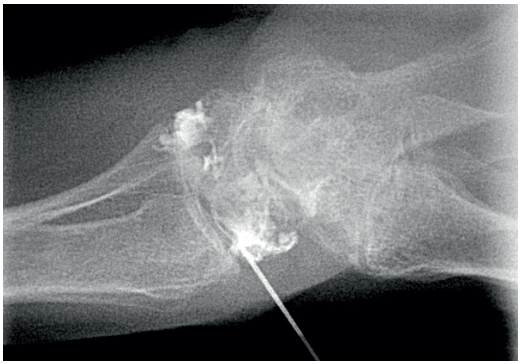

Chron. Polyarthritis, Handgelenk (Rhenium-186)

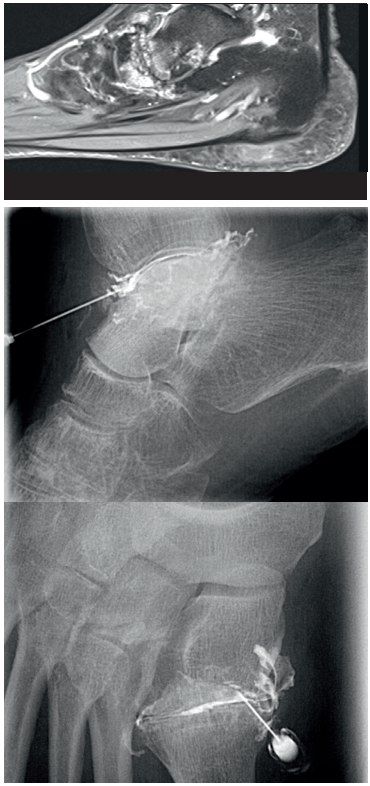

Chron. aktivierte Polyarthosen div. Fußgelenke (Rhenium-186, Erbium-139)

Entzündungs-/Reiz-/Schmerzbestrahlung

Prinzip

Durch milde Bestrahlung Hemmung der Schmerzmediatoren produzierenden Zellen im entzündeten Gewebe;
im Gegensatz zur Radioonkologie sehr geringe Einzeldosis, mehrere Tage Pause zwischen den Einzelbestrahlung und geringe Gesamtdosis

Indikation

Fasciitis plantaris (Fersensporn), Haglund-Ferse, Achillodynie, Sehnenansatztendinosen, Arthrosen von Finger-/Hand-/Fußgelenken sowie Schulter, Ellenbogen, Hüfte und Knie;
Schleimbeutelentzündungen, Tennis- und Golferellenbogen, Impingement der Schulter, Trochantertendinosen und- bursitiden, Spondylarthropathien

Ablauf

- 24 Stunden vor Beginn Aufklärungsgespräch durch Strahlentherapeuten
- 2 × 0,5 Gy pro Woche über 10 Fraktionen, also 5 Gy Gesamtdosis
- Technische Durchführung bei Bestrahlungstiefe bis 6 cm durch Röntgenstrahlung, tieferliegend durch Linealbeschleuniger-Photonen

Klinische Erfahrung

- Schmerzlinderung erst am/nach Ende der Bestrahlung; über mehrere Monate bis Jahre bei ca. 70 % Ansprechrate, unterschiedlich nach Region
- Bei fehlender Wirkung kann drei Monate nach der ersten Serie eine zweite angeschlossen werden

Röntgenbestrahlung:
Daumensattelgelenksarthrose

Röntgenbestrahlung:
Tennisellenbogen

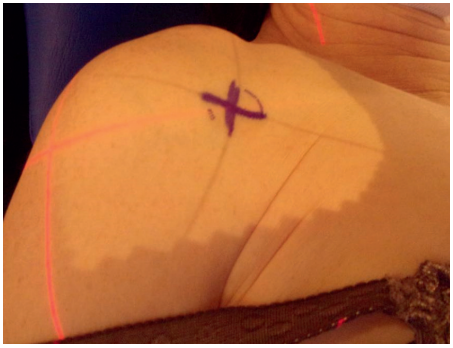

Linearbeschleuniger:
Tendinitis calcarea der Schulter



Röntgenbestrahlung:
Tendovaginitis Peronealsehnen

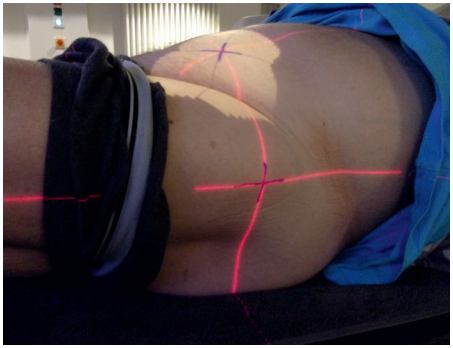

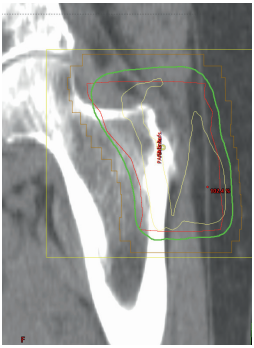

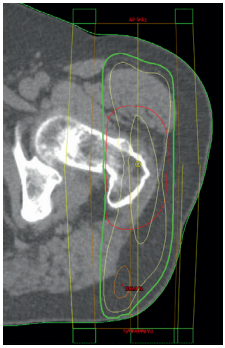

Linearbeschleuniger:
Bursitis trochanterica

CT-gesteuerte Stanzbiopsie
(Wirbelsäule, Becken, Sacrum, Extremitäten)

Die histologische Beurteilung von Gewebepartikeln aus krankhaften Veränderungen von Muskeln und Knochen bilden ein wichtiges Fundament für Therapieentscheidungen, insbesondere bei V.a. Tumorerkrankungen, Osteomalazie, Knochen- und Weichteilentzündungen oder Muskeldegenerationen.

Stanzbiopsien aus diversen Geweben können ambulant unter CT-, Ultraschall- oder MRT-Führung durchgeführt werden.
Der Zeitaufwand beträgt meist 15 Minuten, das Verfahren ist minimal-invasiv.
24 Stunden vorweg erfolgt ein Aufklärungsgespräch, gegebenenfalls mit Management der Antikoagulation.

Die histologische / bakteriologische Aufarbeitung erfolgt im Johannes Wesling Klinikum Minden, Abteilung für Pathologie, Zytologie und Molekularpathologie bzw. LaborZentrumWeser.

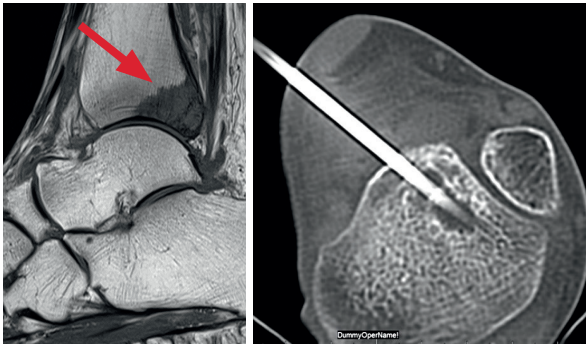

Tibiastanze (Metastase Mamma-Ca.)

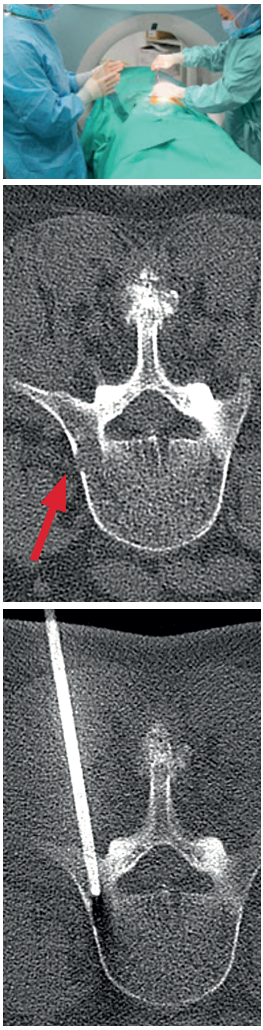
Transpedikuläre Stanzbiopsie LWK 1 (Plasmozytom)

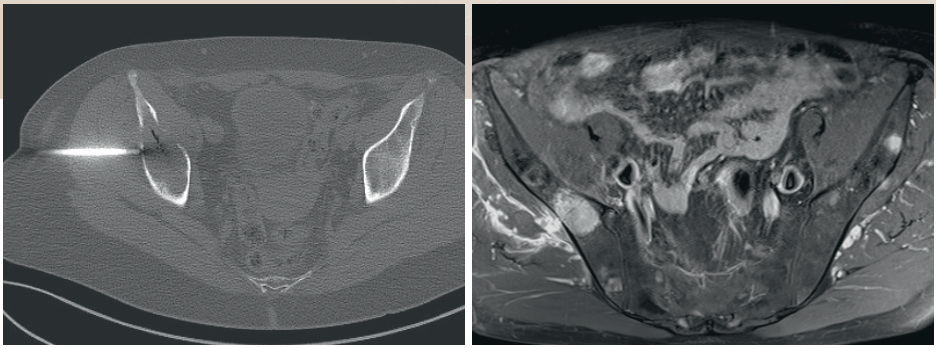

Perkutane Stanze Beckenknochen (Nierenzell-Ca.-Metastase)

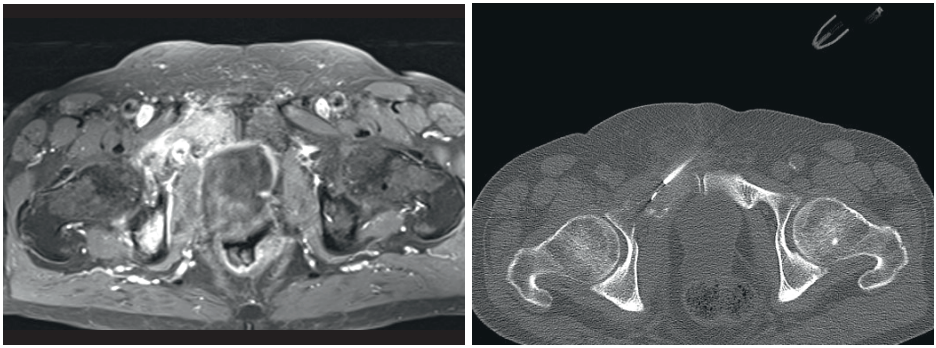

Knochenmetastase Schambein bei Urothel-Ca.

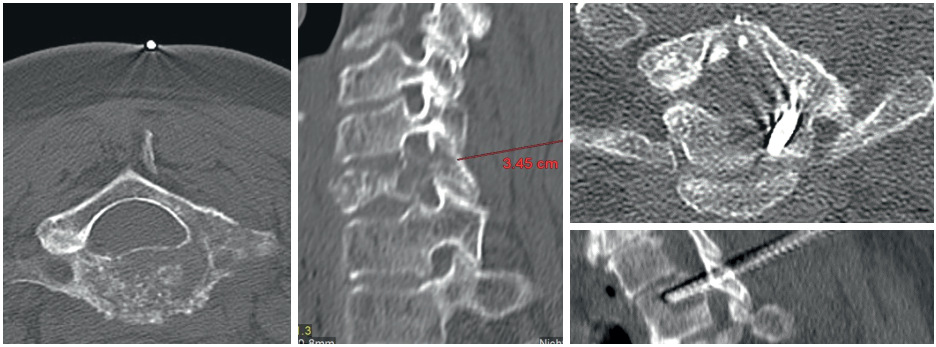

Transpedikuläre Stanzbiopsie Mamma-Ca.-Metastase C5

RVZ

Radiologisches Versorgungszentrum Ostwestfalen

Ihre Kontaktmöglichkeiten zum RVZ

Radiologisches Versorgungszentrum Ostwestfalen GbR

- Ringstraße 44, 32427 Minden
- Koblenzer Straße 20a, 32584 Löhne
- Virchowstraße 65 (im Krankenhaus), 32312 Lübbecke

Sie erreichen uns telefonisch: 0571 8895-...

- Zentrale Anmeldung: -0
- Arzt-zu-Arzt: -500
- HA-Vermittlungsfall: -210
- Befundanforderung: -120
- Gefäßmedizin: -222
- Brustdiagnostik: -333
- Strahlentherapie: -444
- Prostatadiagnostik: -555
- Notfalltermin: -111

  Nur durch Arzt/Praxis/Klinik anzumelden bei V.a.: TVT / Lungenembolie, AVK Stadium III/IV (nächtlicher Ruheschmerz, trophische Störungen), Kritische Bein-Ischämie, Thrombotischer Arterienverschluss, TIA, Insult, Thrombophlebitis, Dialyseshuntprobleme

per Fax: 0571 8895-199
oder per E-Mail: info@rvz.de

www.rvz.de

20231121